



L'échoendoscopie thérapeutique

De la ponction au drainage



DÉCLARATION LIENS D'INTÉRÊT

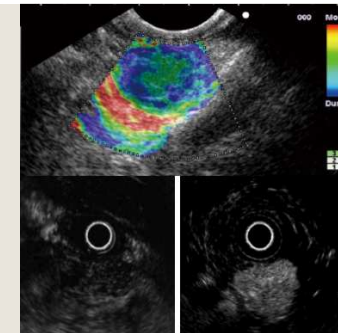
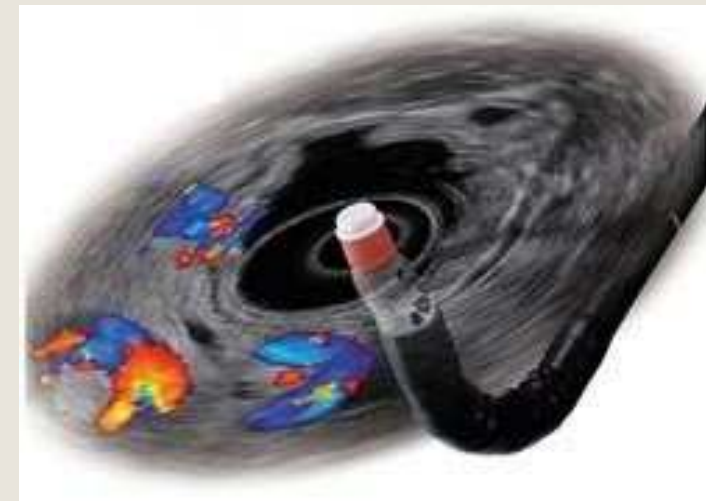
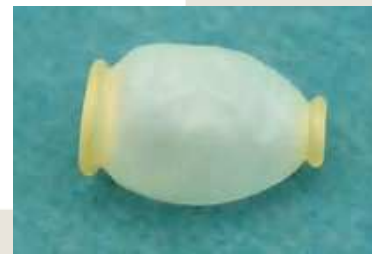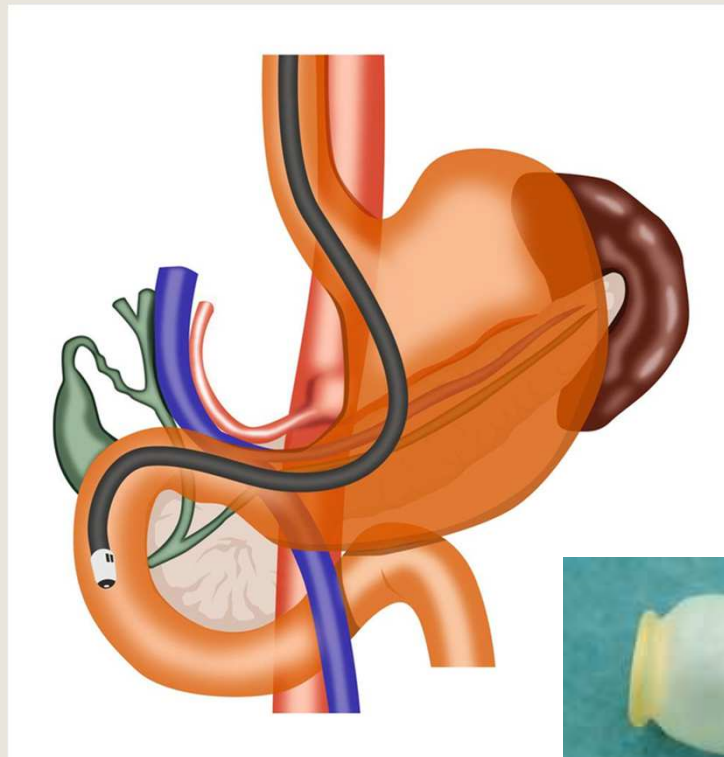

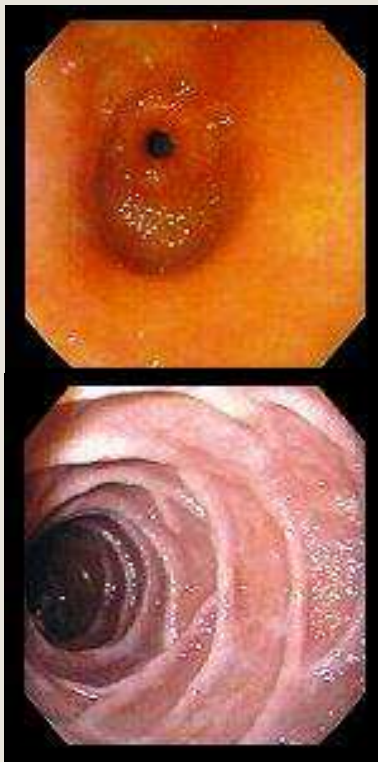
- ▶ aucun conflit d'intérêt avec cette présentation

Echoendoscopie : Voir /Prélever /Traiter



► VOIR :

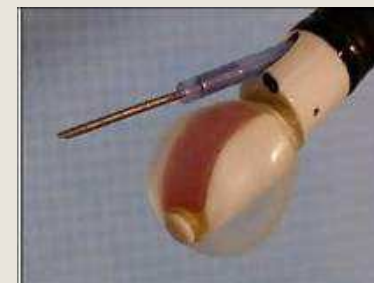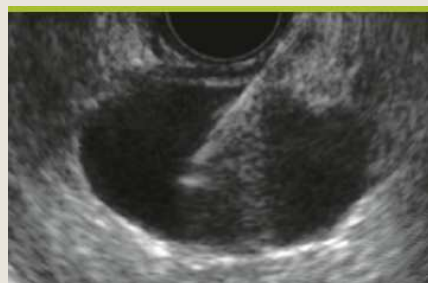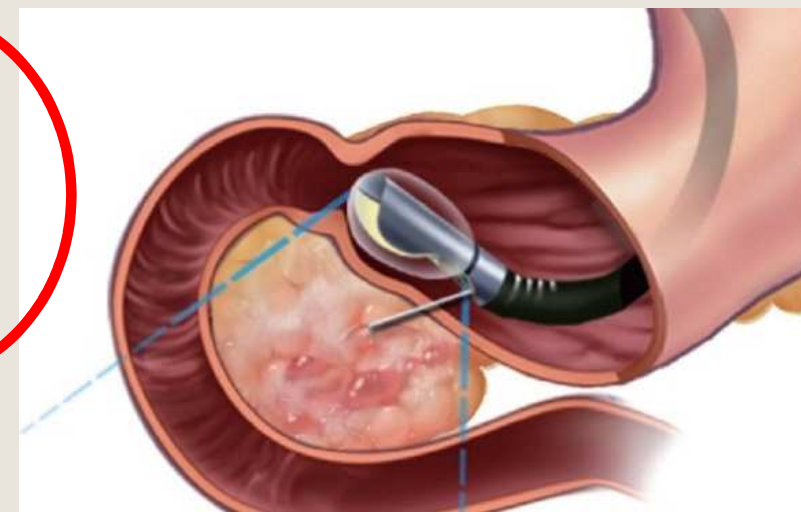
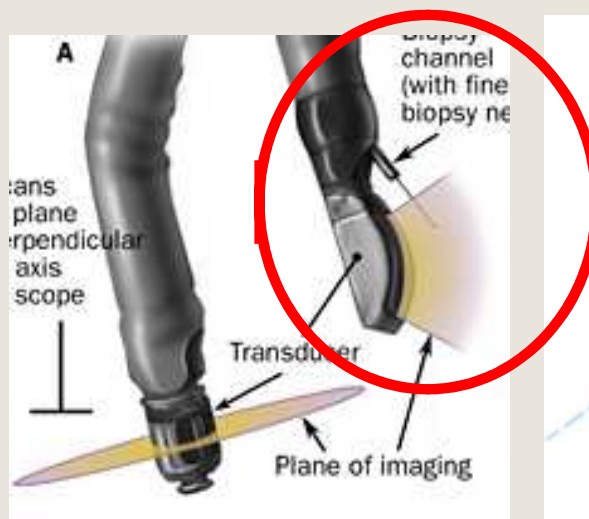
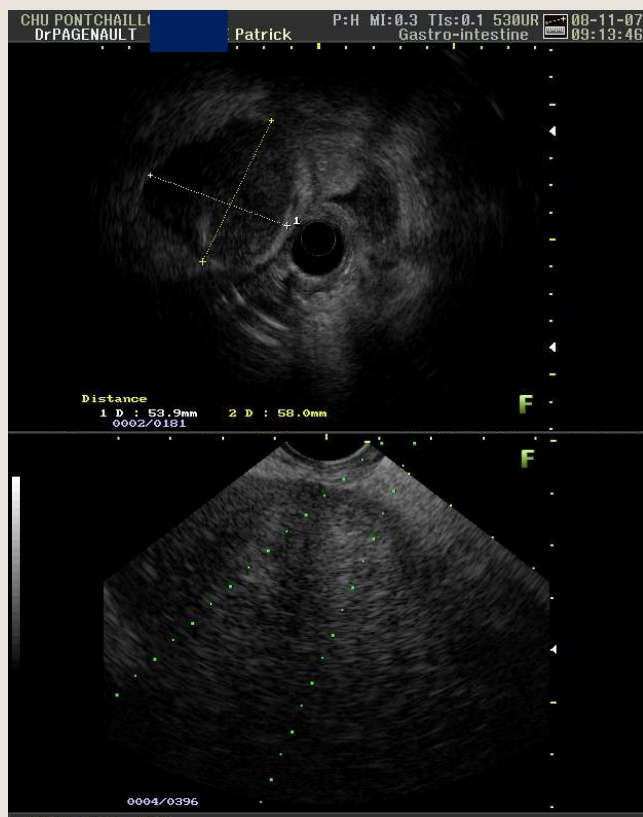


JOURNEES EURO-PHARMAT SAINT MALO 2017

Echoendoscopie : Voir /Prélever /Traiter



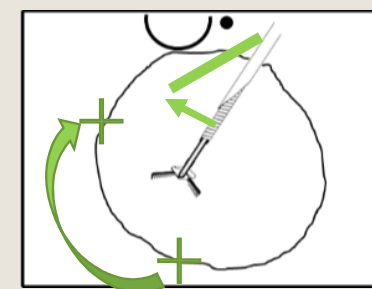
▶ VOIR et PRELEVER



Echoendoscopie : Voir /Prélever /Traiter



- ▶ **TRAITER** : fruit de l'évolution technologique
 - ▶ Erecteur
 - ▶ Canal opérateur plus large 3,7 à 4,2 mm
 - ▶ Instruments plus petits, passage dans aiguille 19 G
 - ▶ Environnement : scopie, anesthésie avec intubation
Insufflateur à CO2 +++,

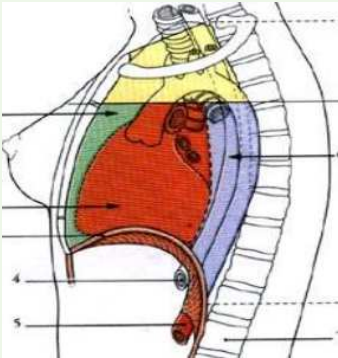


Ponction échoendoguidée



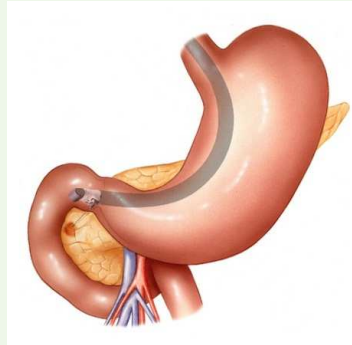
► Indications – Place par rapport aux autres voies d'abord

THORAX



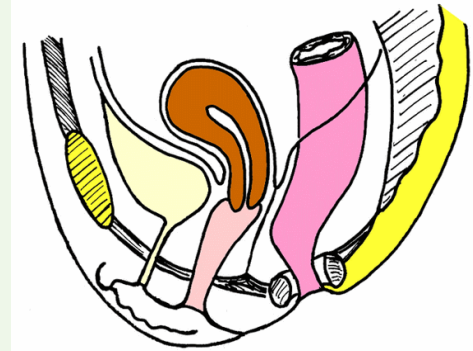
TSM œsophage
Adénopathies du
médiastin moyen et post

ABOMEN



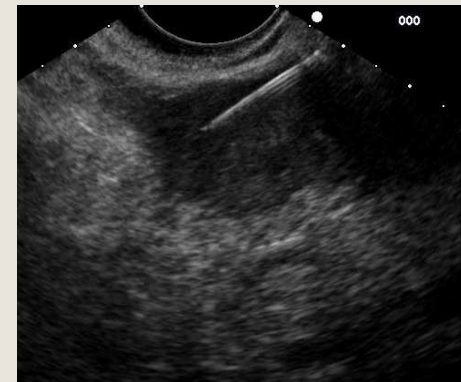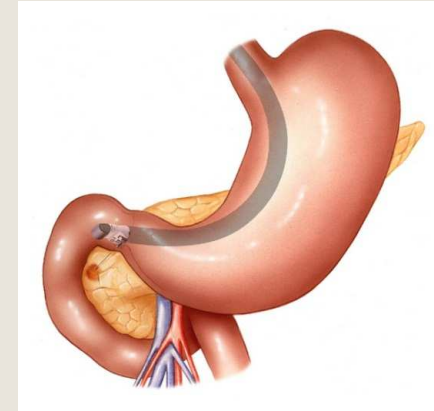
Estomac, Duodénum, Pancréas
Voies biliaires, Foie G, Rate, Rein, Ganglions
mésentériques
TSM gastrique ou duodénales,
Masse pancréas
Kyste pancréas (séreux, mucineux, PK)
Adénopathies : hile, rétro-péritonéales,
mésenteriques

PELVIS



Rectum
Prostate
Espace périrectal
Ganglions iliaques G
Sigmoïde

Ponction échoendoguidée



► Indications – exemple du pancréas

- >12 000 /an, x 2 en 10 ans
- 1/3 cancer localement avancé
- 1/3 Chirurgie d'emblée : résultat médiocre

Histologie puis Chimiothérapie néoadjuvante puis Chirurgie

- 15 % des tumeurs \neq adénocarcinome (TNE,...)
- 1/10 des DPC effectuées pour tumeur
= pathologie bénigne

Ponction échoendoguidée



► Résultats :

sensibilité diagnostique :

- Adénopathie 94 %
- Masse péri digestive 86 %
- Lésion pariétales 61 %
- Masse pancréatique 79 et 93 %

► Adénocarcinome pancréatique :

- Sensibilité : 86,8 % (95%IC:85,5-87,9)
- Spécificité : 95,8% (95%IC:94,6-96,7).
- VPP : 100 %

- **VPN : 60 %** un prélèvement négatif n'écarte pas le diagnostic de cancer

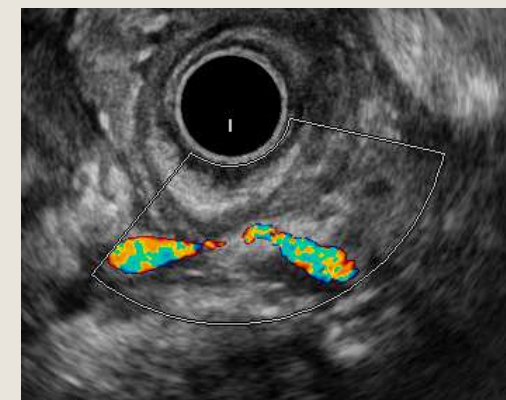
Puli SR, Pancreas 2013;42(1):20-6 41 études, . 4766 patients

Ponction échoendoguidée




▶ Contre-indications :

- ▶ Troubles de la coagulation (INR>1,5)
- ▶ Thrombocytopénie $pl < 50\ 000/mm^3$
- ▶ Possible sous aspirine faible dose sauf lésion kystique
- ▶ Kyste bronchogénique (médiastinite)



▶ Limites :

- ▶ La petite taille de la lésion $< 5\ mm$
- ▶ Distance entre sonde et lésion $> 6-7\ cm$
- ▶ Interposition de vaisseaux entre sonde et cible
- ▶ Existence sténose digestive ou chirurgie ; gastrectomie



Ponction échoendoguidée



- ▶ Complications : 0,5-2 %
 - ▶ Pancréatite aiguë
 - ▶ Hémorragie
 - ▶ Perforation (œsophage cervical, duodénum)
 - ▶ Risque essaimage tumoral anecdotique (queue pancréas)
 - ▶ Infection : bactériémie, septicémie, surinfection de kyste

Antibioprophylaxie si

- ▶ Lésion kystique du pancréas
- ▶ Biopsies transrectales ou transcoliques

Ponction échoendoguidée

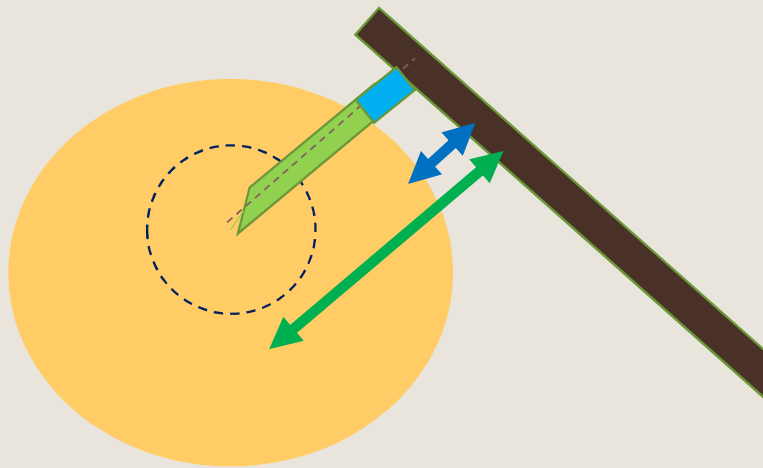
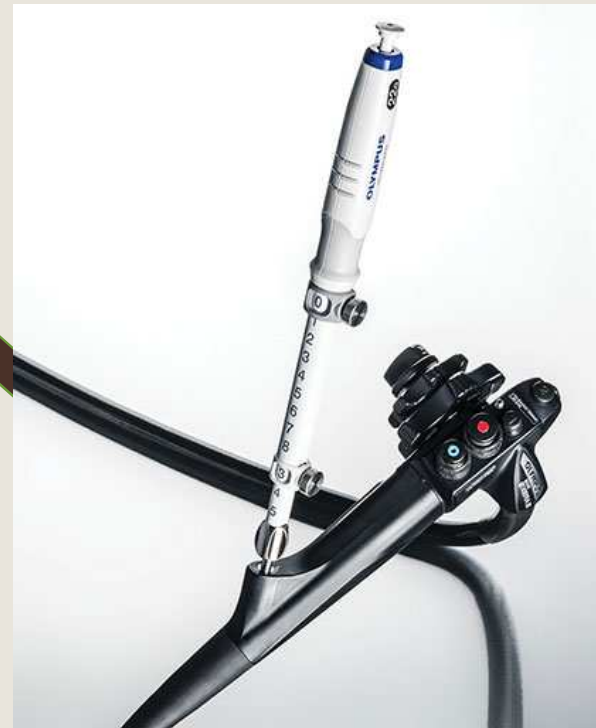
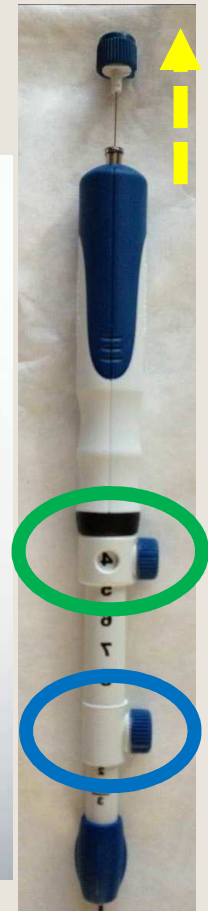
► Technique de réalisation :

- Repérage de la lésion
- Vérification de l'absence de vascularisation interposée par Doppler
- Réglage de la longueur de la gaine,
- Réglage longueur de sortie de l'aiguille
- Introduction aiguille dans la tumeur (echotip)
- Retrait du mandrin
- Mise en place seringue 20 ml en aspiration
- mouvements de va et vient de l'aiguille dans la tumeur.
- Un à trois passages
- Recueil de la totalité du contenu de la seringue et de l'aiguille, stylet repositionné

Ponction échoendoguidée

► Technique de réalisation :



Comment choisir son aiguille ?



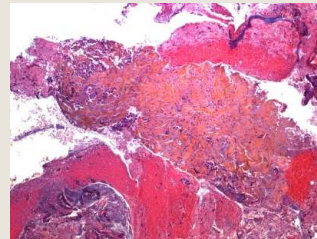
► Appel d'offre : constituer son arsenal

Qualités recherchées : Pénétration, Flexibilité, Visibilité,
Mémoire de forme (innocuité /appareil)

3 tailles 25/22/19 G


► En fonction du but recherché

- Prélèvement liquidien
- Prélèvement à visée cytologique
- Prélèvement à visée histologique

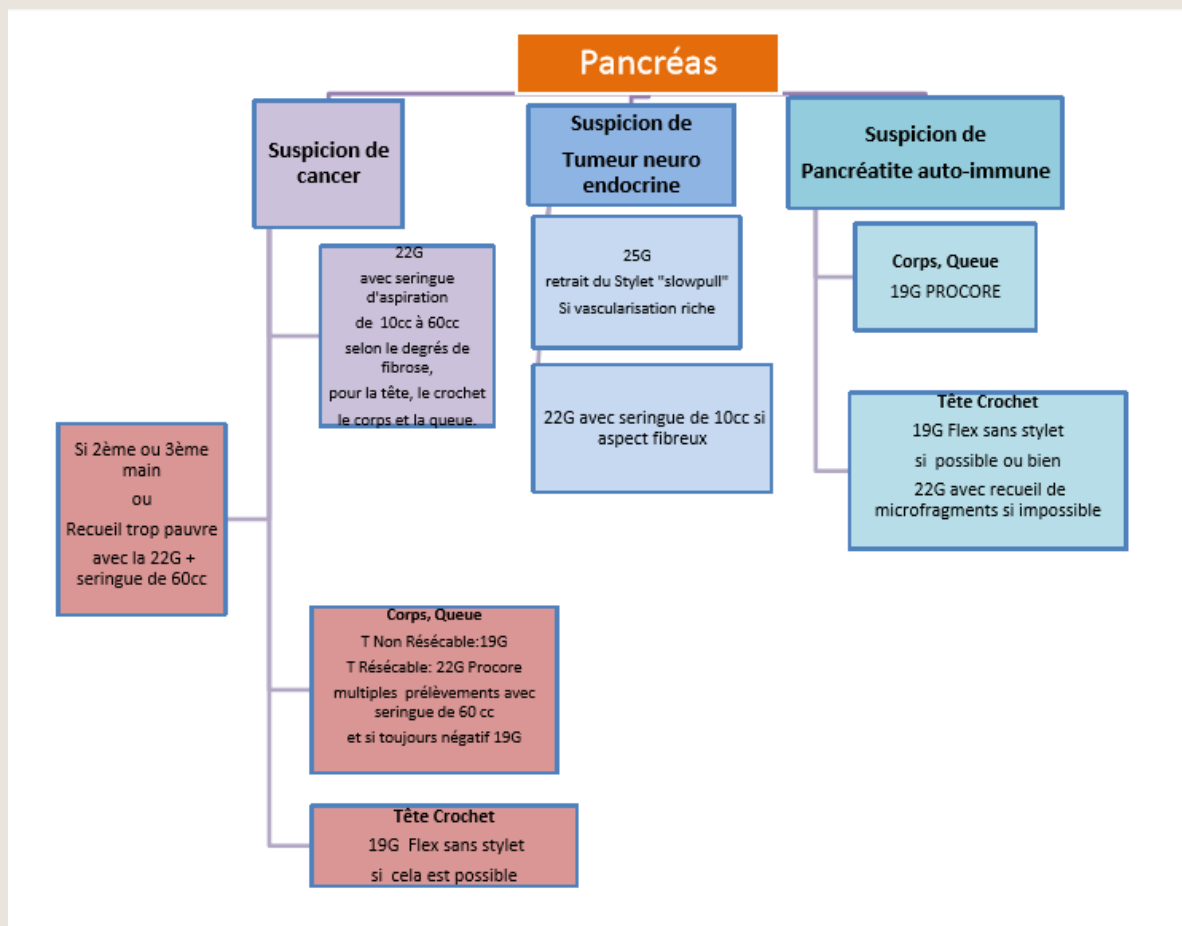


Immunomarquage (TNE, PA AI..)

- Mise en place d'un fil guide : 19 G, atraumatique
- Injection de produit



Comment choisir son aiguille ?

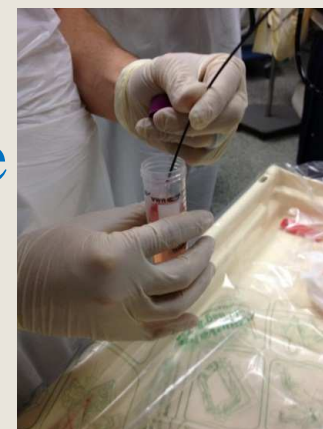

D'après L Palazzo

Comment optimiser le prélèvement ?



- ▶ Choix de l'aiguille
- ▶ Mieux cibler le prélèvement : élastométrie, produit contraste
- ▶ Modifier la technique de prélèvement :
 - ▶ sans stylet, slow pull
- ▶ Traitement du prélèvement : étalement sur lame, couche fine
- ▶ Collaboration avec l'anatomopathologiste, sur place
- ▶ Nombre de passages
- ▶ Seringue 60 cc

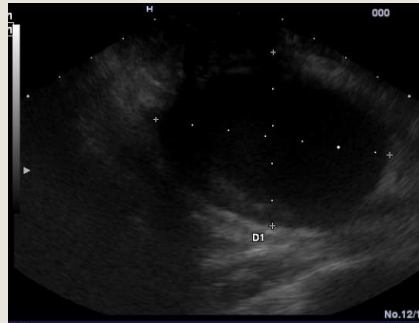


Drainage de collections



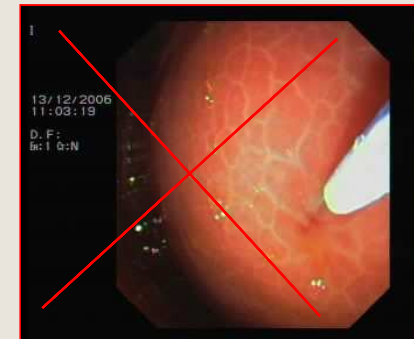
► Pancréatite chronique :

► Kyste - Pseudokyste



► >4 cm, symptômes

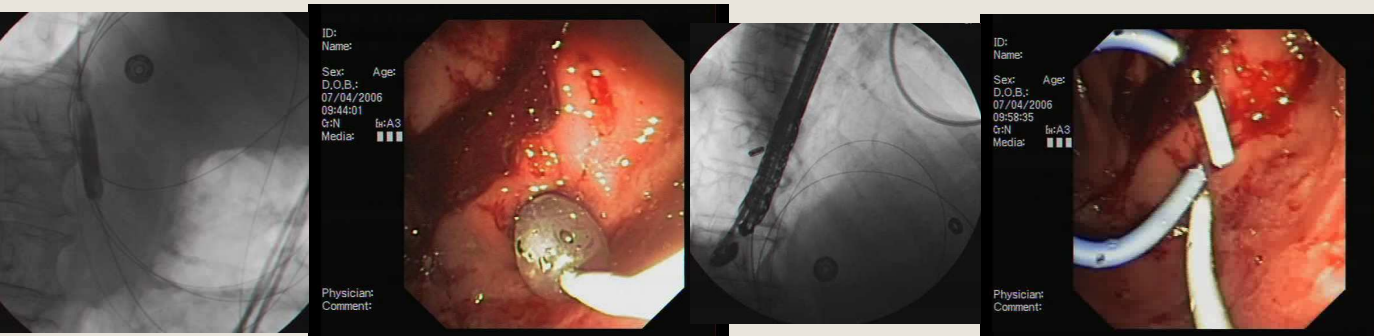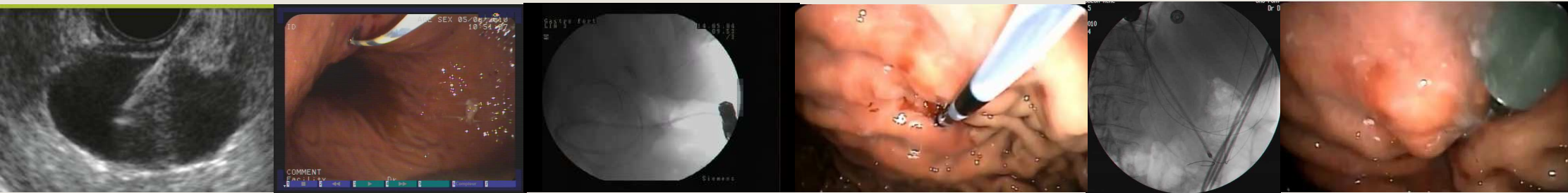► 1^{ère} intention / chirurgie et endoscopie






Drainage de collections

► Pancréatite chronique : REPERER/ACCEDER/PERFORER/STENTER



Aiguille 19 G
Fil guide
Cystotome 10 F
Ballon dilatation hydraulique
Prothèse double queue de cochon



Drainage de collections



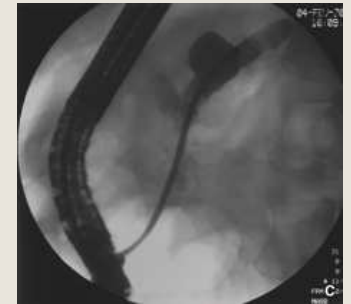▶ Pancréatite chronique :

▶ Résultats

- ▶ Efficacité technique : 94 %
- ▶ Efficacité clinique : 89 %
- ▶ Complications : 10 %
- ▶ Pas différence avec prothèse métallique ou d'apposition tissulaire +++

▶ Devenir :

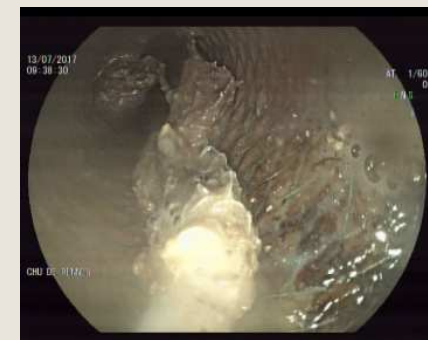
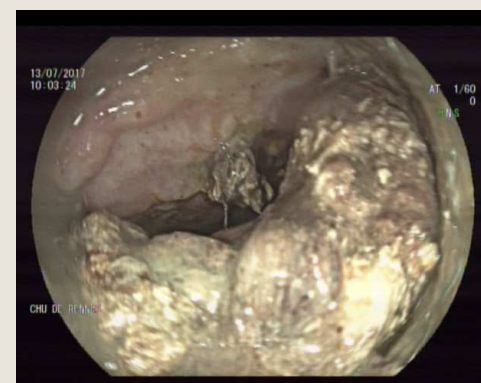
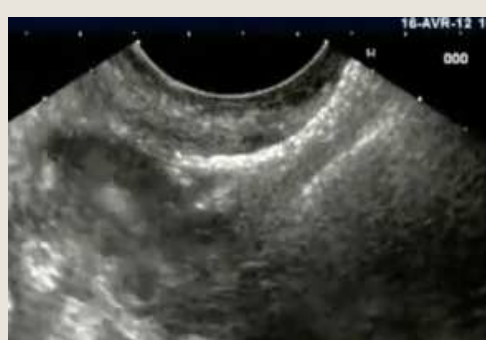
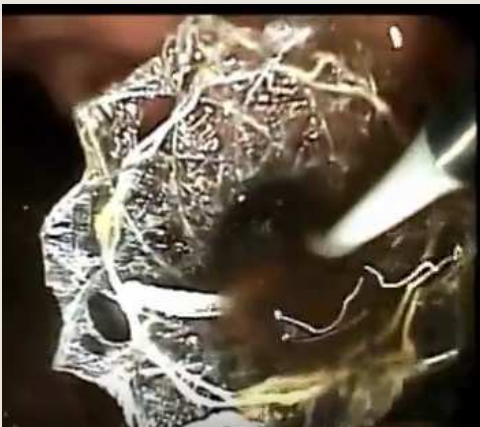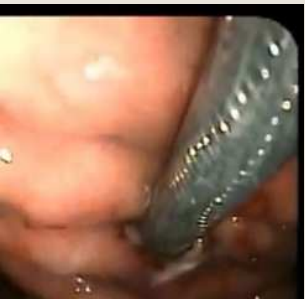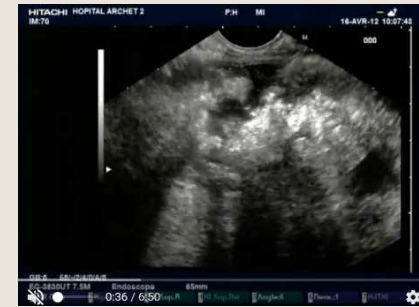- ▶ A laisser en place longtemps (6 mois)
- ▶ Contrôler le wirsung par IRM avant retrait (fistule persistante ?)



Drainage de collections



- ▶ Pancréatite aigue :
 - ▶ Nécrose infectée, >4 semaines
 - ▶ Drainage = 1^{er} temps de la nécrosectomie
 - ▶ Prothèse métallique couverte diabolo ou d'apposition +++
 - ▶ REPERER/ACCEDER/PERFORER/STENTER



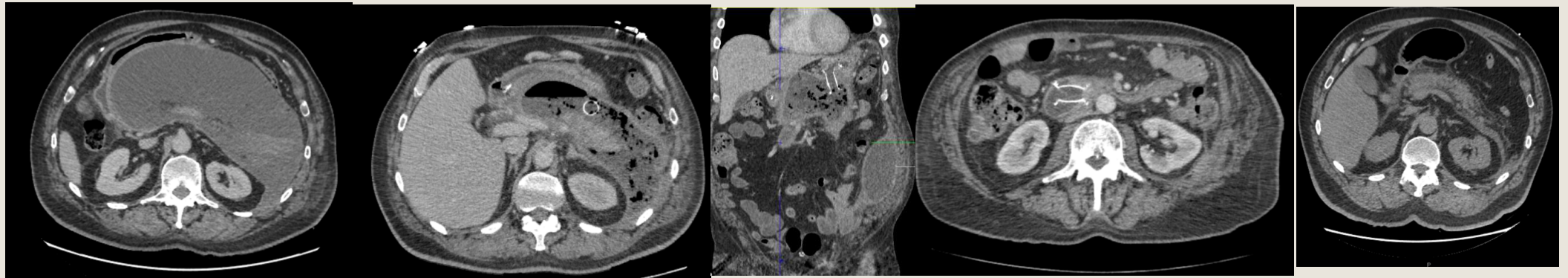
Drainage de collections



► Pancréatite aigue :

► Résultats

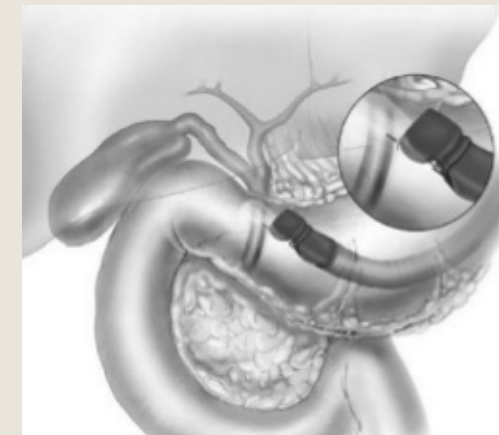
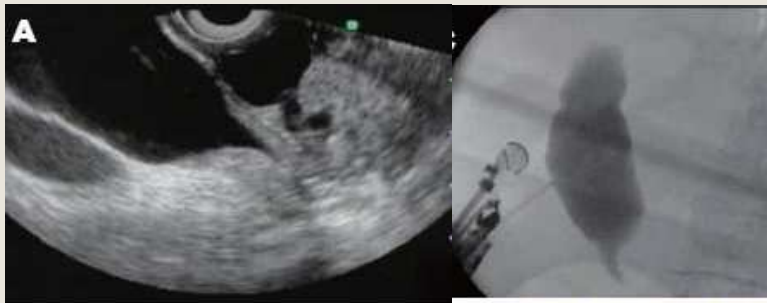- Efficacité 81 %; complication : 21 à 36 %, hospitalisation 30 j
- Supérieurs à la chirurgie
 - Mortalité : 33 % vs 65 %
 - Morbidité : 9 % vs 31 %
 - Réintervention : 13 % vs 65 %



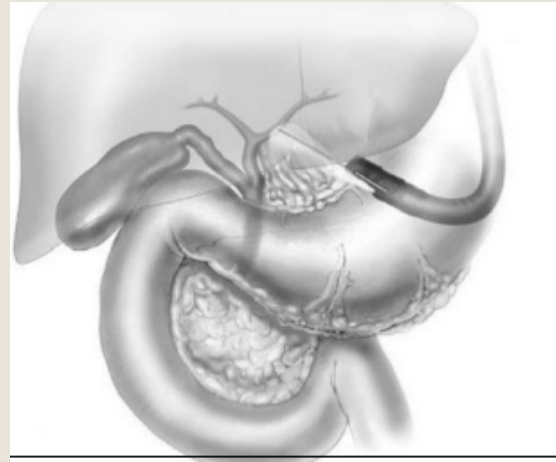
Drainage canalaire biliaire



- ▶ Technique du rendez vous :
 - ▶ Echec CPRE
 - ▶ Ponction VBP antérograde
 - ▶ Résultat : succès 73 à 80 % (93%), complication 10-13 %
- ▶ Cholédoco-duodénostomie :
 - ▶ prothèse diablo courte de 10 mm diamètre,
 - ▶ risque pneumopéritoine ++
 - ▶ Succès : 75 -100 % (90 %) , complication : 18 %



Drainage canalaire biliaire



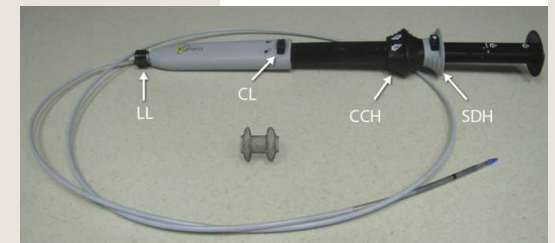
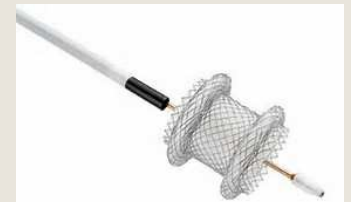
▶ Hépaticogastrostomie

- ▶ Ponction VBIH gauche,
- ▶ Cystotome de 6 F
- ▶ Prothèse couverte 8 Fr + fixation gastrique/clip ou semi-couverte
- ▶ risques cholépéritoine et migration sur le péristaltisme gastrique +++
- ▶ Résultat : succès 80-100 % (84 %), complication 13 %

Drainage vésiculaire



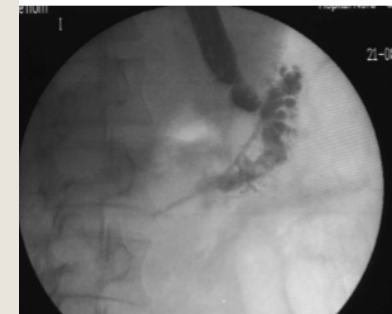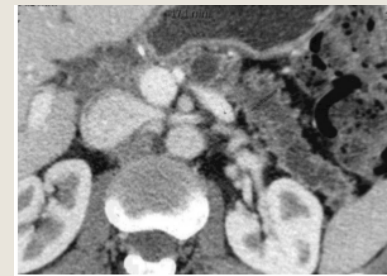
- ▶ Cholécystite inopérable
- ▶ Indication de recours
- ▶ Prothèse métallique couverte diabolo courte
 - ▶ Succès technique : 96 - 100 %
 - ▶ Succès clinique : 93-100%
 - ▶ Complications : 7% (péritonite biliaire)
- ▶ Prothèse d'apposition luminale ++++ diminue complications





Drainage canalaire pancréatique

- ▶ Même principe que le drainage biliaire
- ▶ Difficile : le pancréas recule sous la poussée des instruments
- ▶ Risque fistule +++
- ▶ Echec CPRE rendez vous ?
- ▶ sténose anastomose pancréatico-jejunale
- ▶ Succès technique : 50 à 100 %
- ▶ Succès clinique : 74 %
- ▶ Complications : 20 %



Conclusion



- ▶ EE : Place de la ponction n'est plus à prouver
- ▶ EE : Outil de plus en plus utilisé à des fins thérapeutiques
- ▶ EE apporte la précision de l'accès
- ▶ Formation, collaboration avec chirurgiens, radiologues,...
- ▶ Promesses d'avenir :
 - ▶ Douleur : neurolyse coéliquaue
 - ▶ Anastomose gastro-jéjunale
 - ▶ Traitement antitumoral : injection agents cytotoxique, pose fiducial ou destruction (RF)
 - ▶ Traitement des lésions vasculaires

