Retour sur un suivi de 20 ans d'explants de prothèses vasculaires

Y. GEORG[1,2], D. DION[2], A. LEJAY[1,2], F. THAVEAU[1,2], J. PAPILLON[2], F. HEIM[2], N. CHAKFE[1,2]

1-Service de Chirurgie Vasculaire et de Transplantation rénale - CHU Strasbourg

2- GEPROVAS - Faculté de Médecine, Strasbourg

DECLARATION LIENS D'INTERÊT

- Pas de liens d'intérêt avec l'industrie

Une approche innovante et pluridisciplinaire depuis 1993

Le GEPROVAS se décline en 4 activités couvrant le cycle de vie d'un dispositif médical

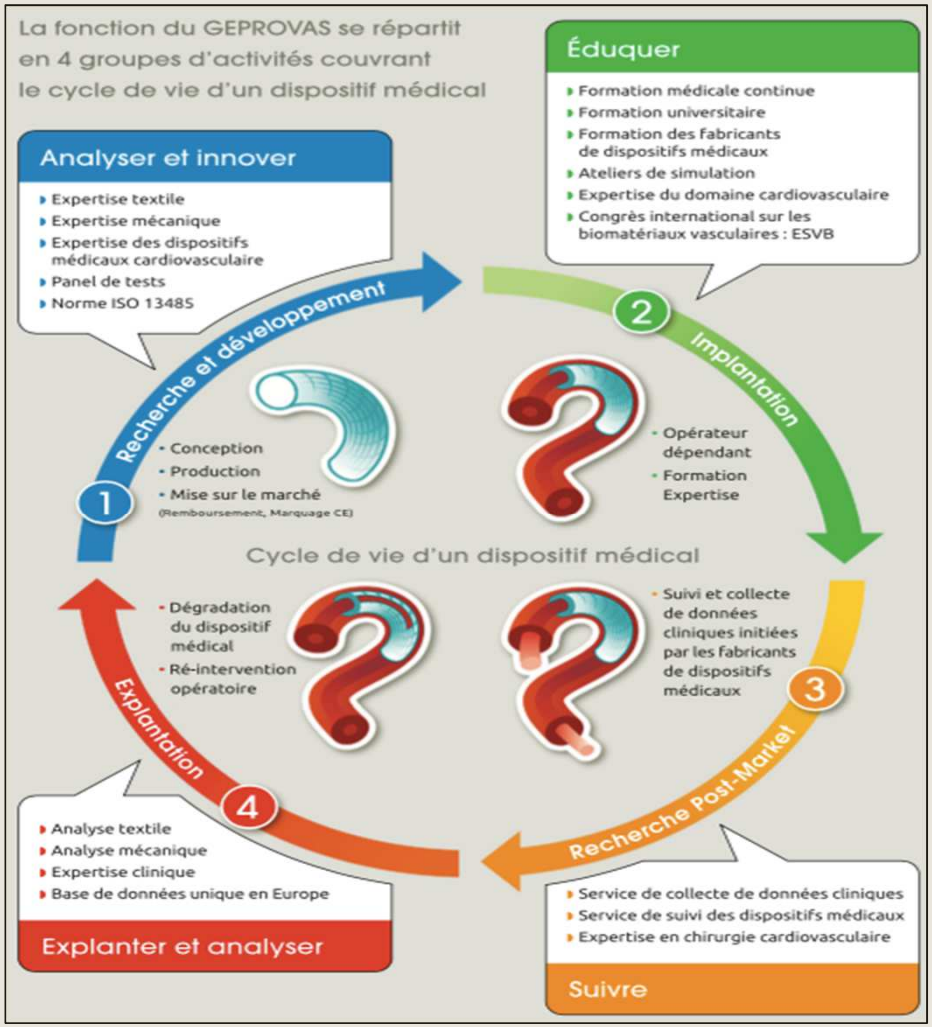

Analyse d'explant

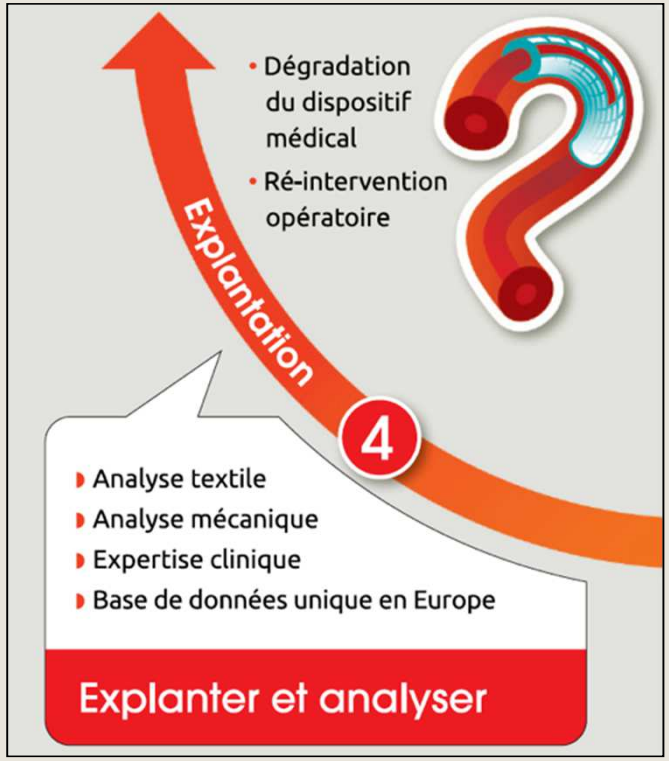

Les activités du GEPROVAS sont certifiées ISO 9001.
La plateforme de tests du GEPROVAS est certifiée ISO 13485.

LLOYD'S REGISTER · LRQA ISO 9001

LLOYD'S REGISTER · LRQA ISO 13485

« Explanter n'est pas un acte anodin »

Envoyer un explant c'est veiller et participer à l'amélioration des soins patients

- Centre de Référence Européen de Caractérisation des Prothèses Cardio-vasculaire
- Certifié ISO 9001
- Soutenu par les Sociétés Savantes

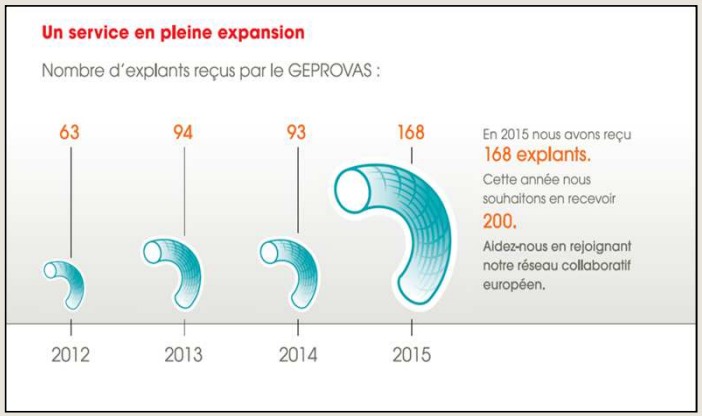

Vascurisq

esvs

SCVE

Notre structure





Analyse des explants



Phase de réception et de référencement

Analyse macroscopique

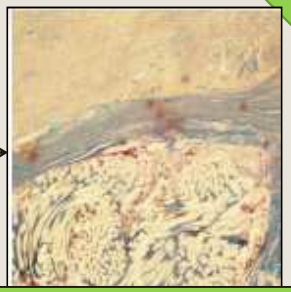

Analyse histologique

Phase de nettoyage



Analyse microscopique

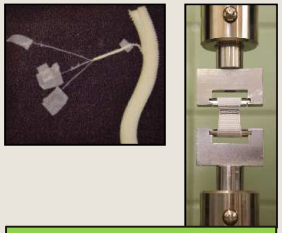

Approche mécanique

Elaboration d'un rapport d'analyse

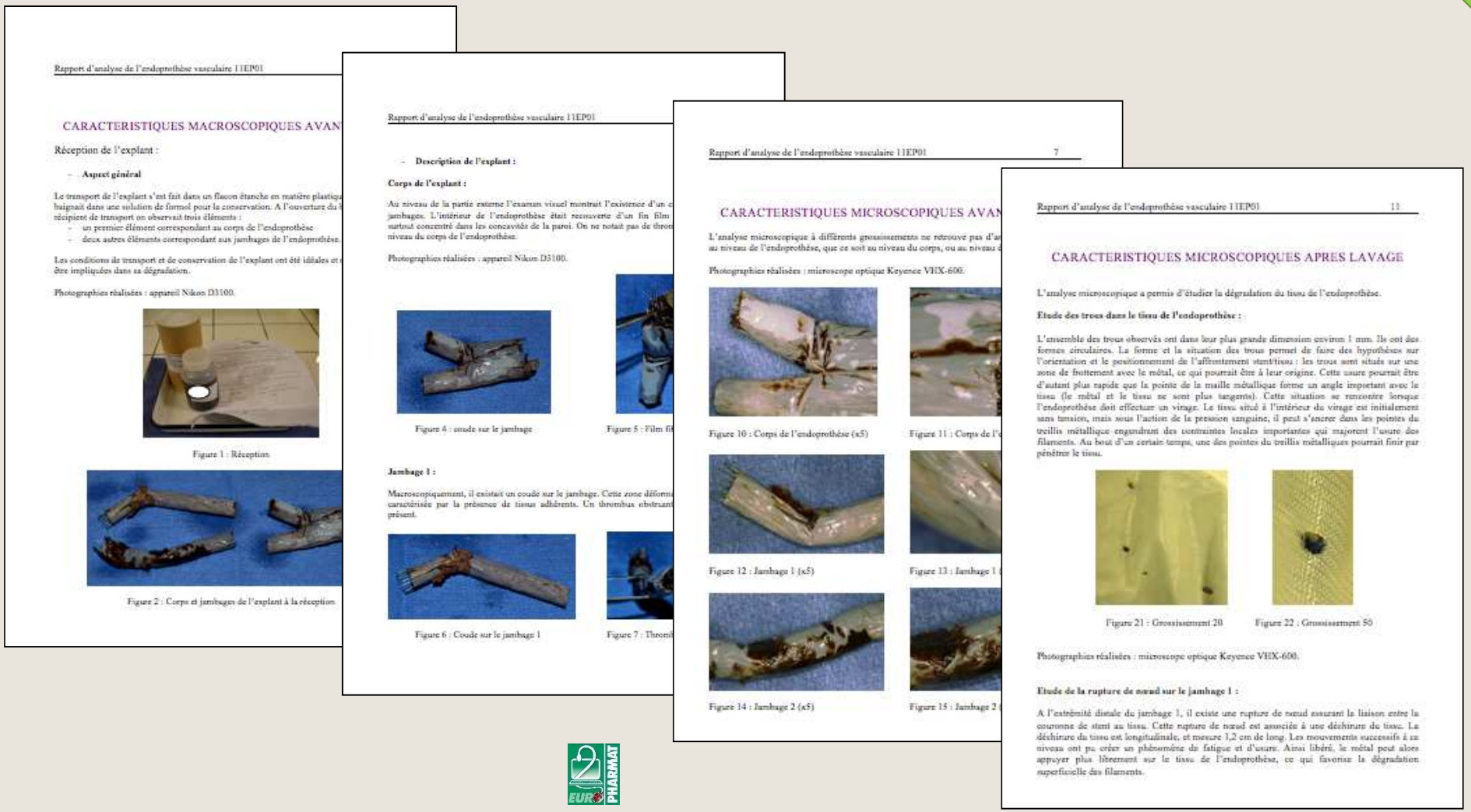

Rapport d'analyse de l'endoprothèse vasculaire 11EP01

CARACTERISTIQUES MACROSCOPIQUES AVAN

Réception de l'explant :

- **Aspect général**

Le transport de l'explant s'est fait dans un flacon étanche en matière plastiq
baignait dans une solution de formol pour la conservation. A l'ouverture du
récipient de transport on observait trois éléments :
- un premier élément correspondant au corps de l'endoprothèse
- deux autres éléments correspondant aux jambages de l'endoprothèse.

Les conditions de transport et de conservation de l'explant ont été idéales et
être impliquées dans sa dégradation.

Photographies réalisées : appareil Nikon D3100.

Figure 1 : Réception

Figure 2 : Corps et jambages de l'explant à la réception

Rapport d'analyse de l'endoprothèse vasculaire 11EP01

- **Description de l'explant :**

Corps de l'explant :

Au niveau de la partie externe l'examen visuel montrait l'existence d'un
jambages. L'intérieur de l'endoprothèse était recouverte d'un fin film
surtout concentré dans les concavités de la paroi. On ne notait pas de thro
niveau du corps de l'endoprothèse.

Photographies réalisées : appareil Nikon D3100.

Figure 4 : coude sur le jambage

Figure 5 : Film fi

Jambage 1 :

Macroscopiquement, il existait un coude sur le jambage. Cette zone déform
caractérisée par la présence de tissus adhérents. Un thrombus obstruant
présent.

Figure 6 : Coude sur le jambage 1

Figure 7 : Thromb

Rapport d'analyse de l'endoprothèse vasculaire 11EP01 7

CARACTERISTIQUES MICROSCOPIQUES AVAN

L'analyse microscopique à différents grossissements ne retrouve pas d'a
au niveau de l'endoprothèse, que ce soit au niveau du corps, ou au niveau

Photographies réalisées : microscope optique Keyence VHX-600.

Figure 10 : Corps de l'endoprothèse (x5)

Figure 11 : Corps de l'

Figure 12 : Jambage 1 (x5)

Figure 13 : Jambage 1

Figure 14 : Jambage 2 (x5)

Figure 15 : Jambage 2

Rapport d'analyse de l'endoprothèse vasculaire 11EP01 11

CARACTERISTIQUES MICROSCOPIQUES APRES LAVAGE

L'analyse microscopique a permis d'étudier la dégradation du tissu de l'endoprothèse.

Etude des trous dans le tissu de l'endoprothèse :

L'ensemble des trous observés ont dans leur plus grande dimension environ 1 mm. Ils ont des formes circulaires. La forme et la situation des trous permet de faire des hypothèses sur l'orientation et le positionnement de l'affrontement stent/tissu : les trous sont situés sur une zone de frottement avec le métal, ce qui pourrait être à leur origine. Cette usure pourrait être d'autant plus rapide que la pointe de la maille métallique forme un angle important avec le tissu (le métal et le tissu ne sont plus tangents). Cette situation se rencontre lorsque l'endoprothèse doit effectuer un virage. Le tissu situé à l'intérieur du virage est initialement sans tension, mais sous l'action de la pression sanguine, il peut s'ancrer dans les pointes du treillis métallique engendrant des contraintes locales importantes qui majorent l'usure des filaments. Au bout d'un certain temps, une des pointes du treillis métalliques pourrait finir par pénétrer le tissu.

Figure 21 : Grossissement 20

Figure 22 : Grossissement 50

Photographies réalisées : microscope optique Keyence VHX-600.

Etude de la rupture de noeud sur le jambage 1 :

A l'extrémité distale du jambage 1, il existe une rupture de noeud assurant la liaison entre la couronne de stent au tissu. Cette rupture de noeud est associée à une déchirure du tissu. La déchirure du tissu est longitudinale, et mesure 1,2 cm de long. Les mouvements successifs à ce niveau ont pu créer un phénomène de fatigue et d'usure. Ainsi libéré, le métal peut alors appuyer plus librement sur le tissu de l'endoprothèse, ce qui favorise la dégradation superficielle des filaments.

PROTHÈSES VASCULAIRES : PET

Cause d'explantation:
Dilatation et rupture prothétique
Durée d'implantation:
21 ans

Cause d'explantation:
Infection
Durée d'implantation:
10 jours

PHARMAT
EUR

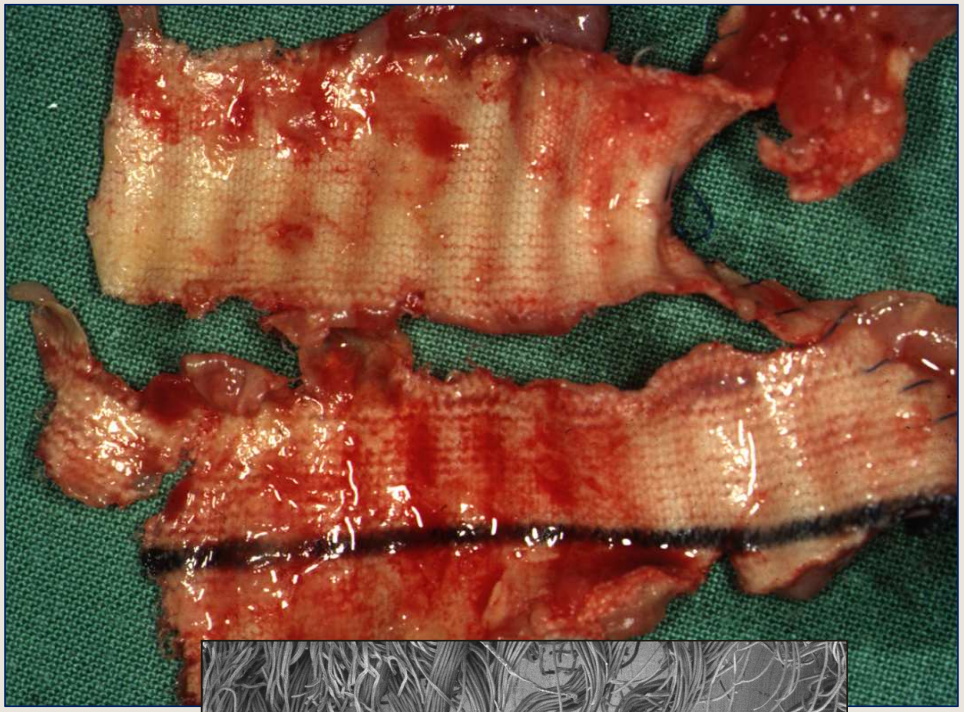



Chakfé, et al. Longitudinal ruptures of polyester knitted vascular prostheses. *J Vasc Surg 2001; 33: 1015-1021*

PROTHÈSES VASCULAIRES EN PTFE

Cause d'explantation:
Infection
Durée d'implantation:
37 jours

Cause d'explantation:
Thrombose et détérioration du matériel
Durée d'implantation:
2 ans

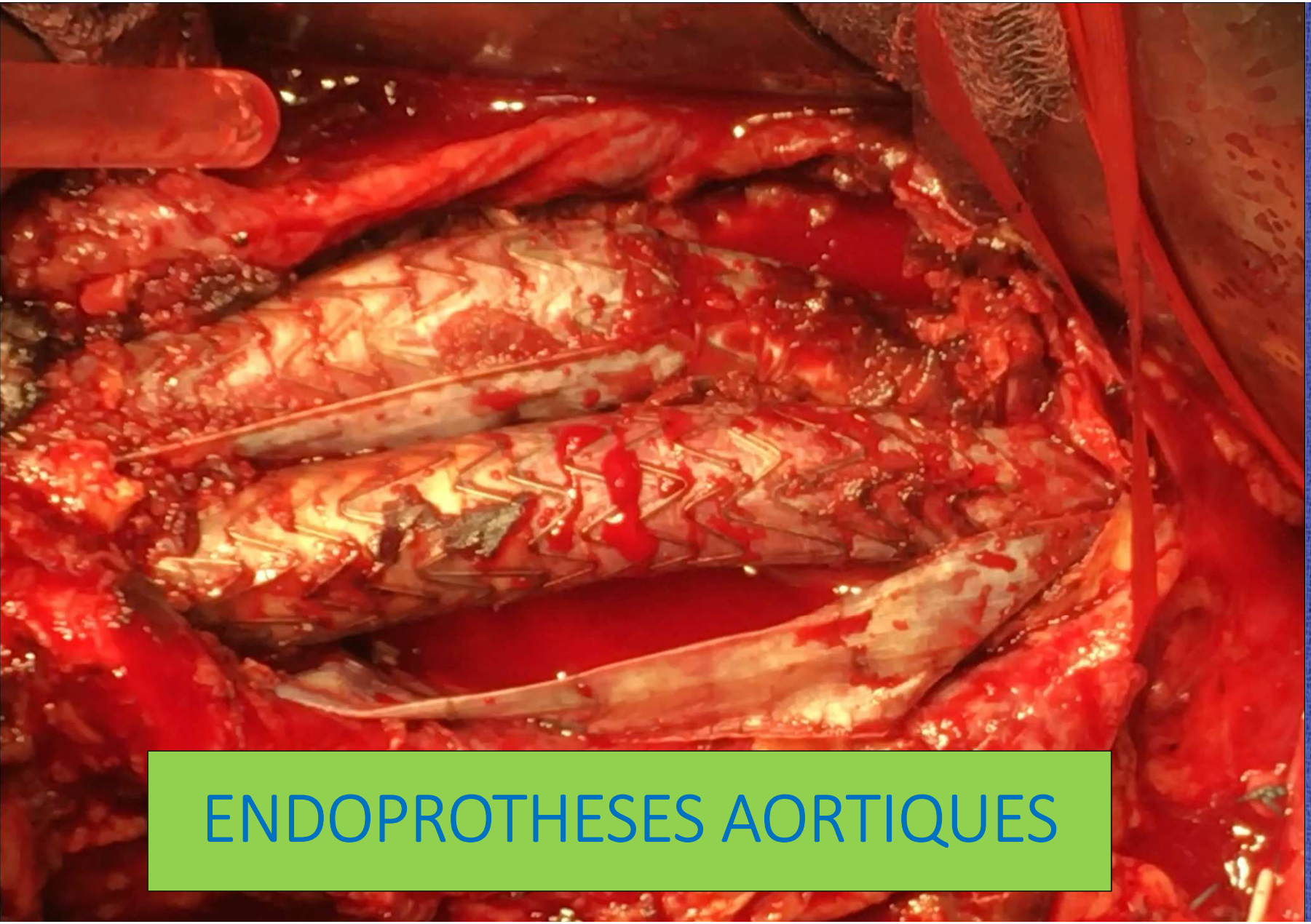

ENDOPROTHESES AORTIQUES

Cause d'explantation:
Rupture de l'anévrisme
Durée d'implantation:
5 ans et 10 mois

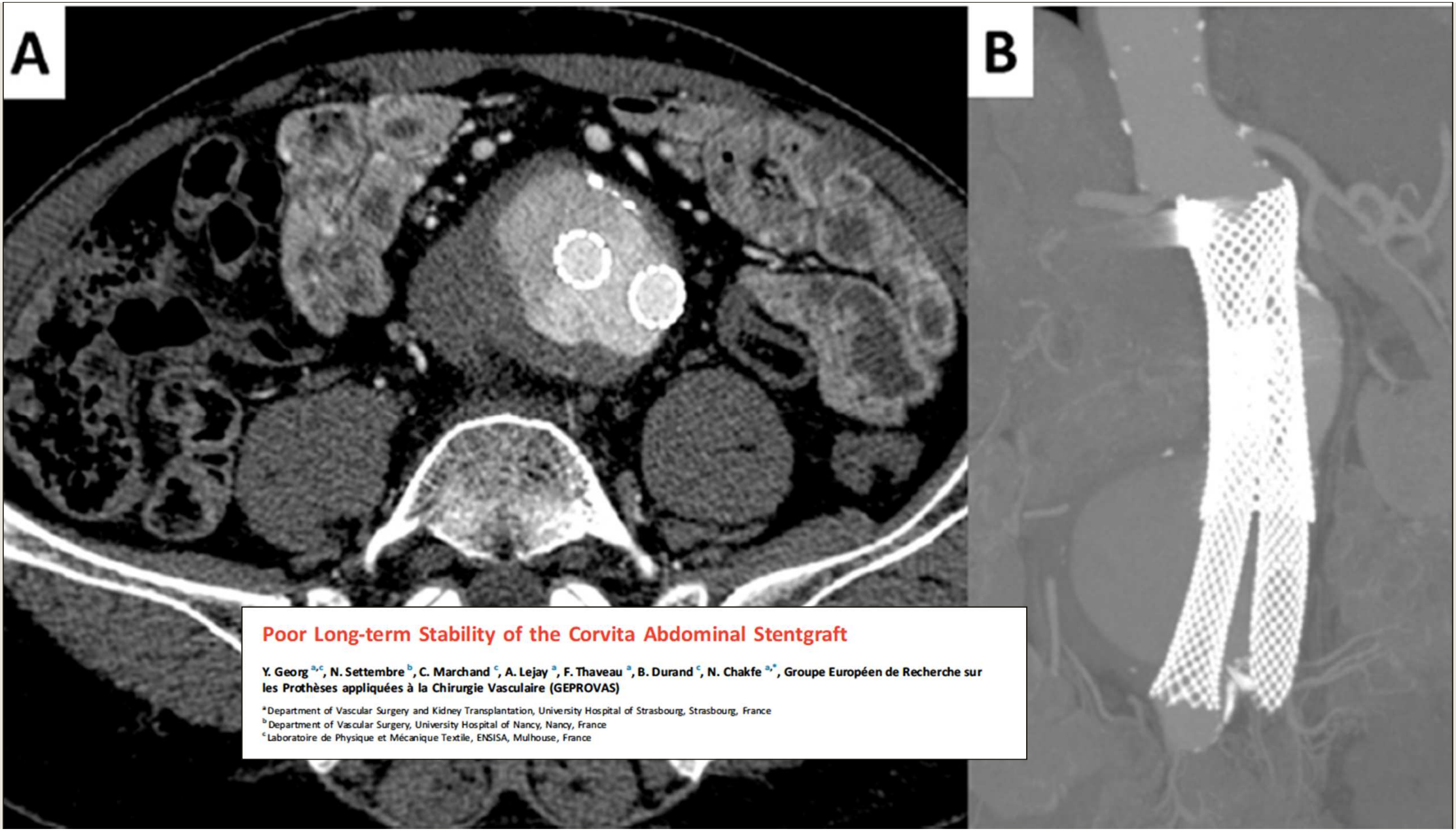

Poor Long-term Stability of the Corvita Abdominal Stentgraft

Y. Georg [a,c], N. Settembre [b], C. Marchand [c], A. Lejay [a], F. Thaveau [a], B. Durand [c], N. Chakfe [a,*], Groupe Européen de Recherche sur les Prothèses appliquées à la Chirurgie Vasculaire (GEPROVAS)

[a] Department of Vascular Surgery and Kidney Transplantation, University Hospital of Strasbourg, Strasbourg, France
[b] Department of Vascular Surgery, University Hospital of Nancy, Nancy, France
[c] Laboratoire de Physique et Mécanique Textile, ENSISA, Mulhouse, France


A
B
B
GEPROVAS
GEPROVAS
GEPROVAS
GEPROVAS
Groupe Européen de Recherche sur les Prothèses
5.00 mm/div

Textile Aging Characterization on New Generations of Explanted Commercial Endoprostheses: A Preliminary Study

A. Bussmann [a], F. Heim [a,b], C. Delay [a,c], E. Girsowicz [a,c], B. Del Tatto [a,c], D. Dion [a], J. Papillon [a], A. Lejay [a,c], J. Chakfé [a], F. Thaveau [a,c], Y. Georg [a,c], N. Chakfé [a,c,*], Geprovas Collaborative Retrieval Program

[a] Groupe Européen de Recherche sur les Prothèses appliquées à la Chirurgie Vasculaire, Strasbourg, France
[b] Laboratoire de Physique et Mécanique Textiles, EA 4365, Université de Haute-Alsace, Mulhouse, France
[c] Department of Vascular Surgery and Kidney Transplantation, University Hospital of Strasbourg, Strasbourg, France

- **41 endoprothèses PET** (2011-2014)
  - 12 TEVAR
  - 29 EVAR
- **Durée implantation** : 34 mois (2 jours - 8 ans)

- **Lésions observées :**
  - Compression dans le cathéter de largage : 64%
  - Dégradation des sutures : 95%
  - Lésions stents : <5%





Compression dans cathéter de déploiement

Dommages par abrasion : conflit Stent-Membrane

Dommages par abrasion

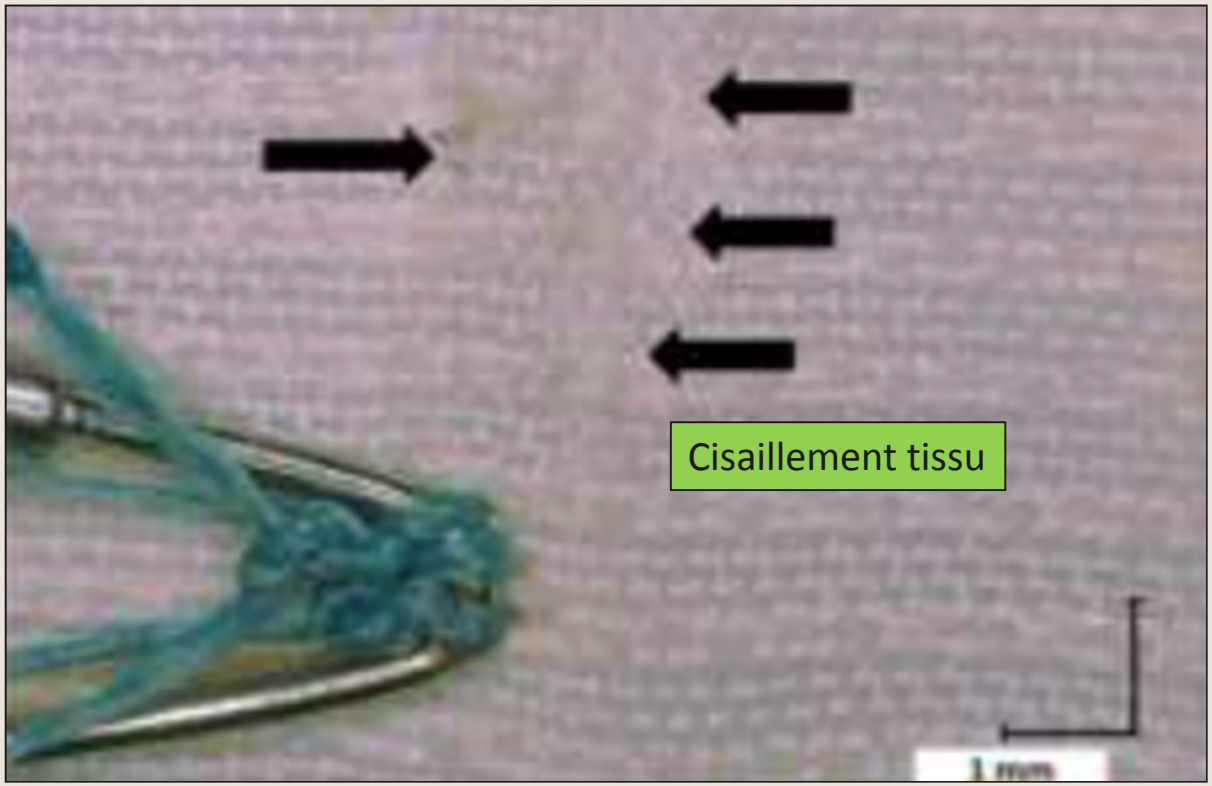

Dommages par fatigue

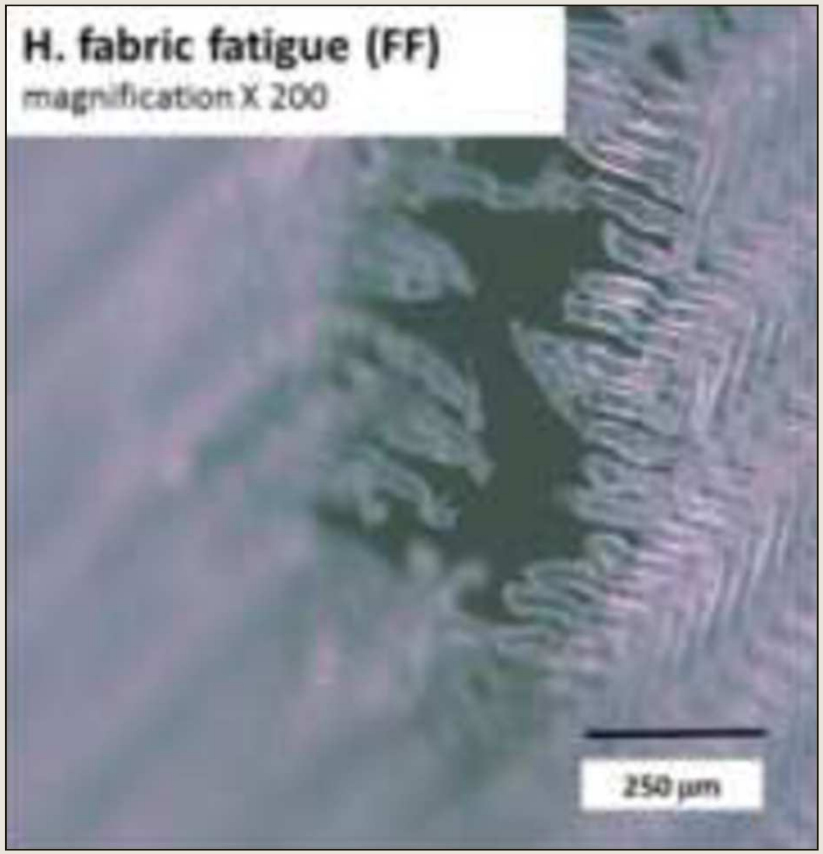

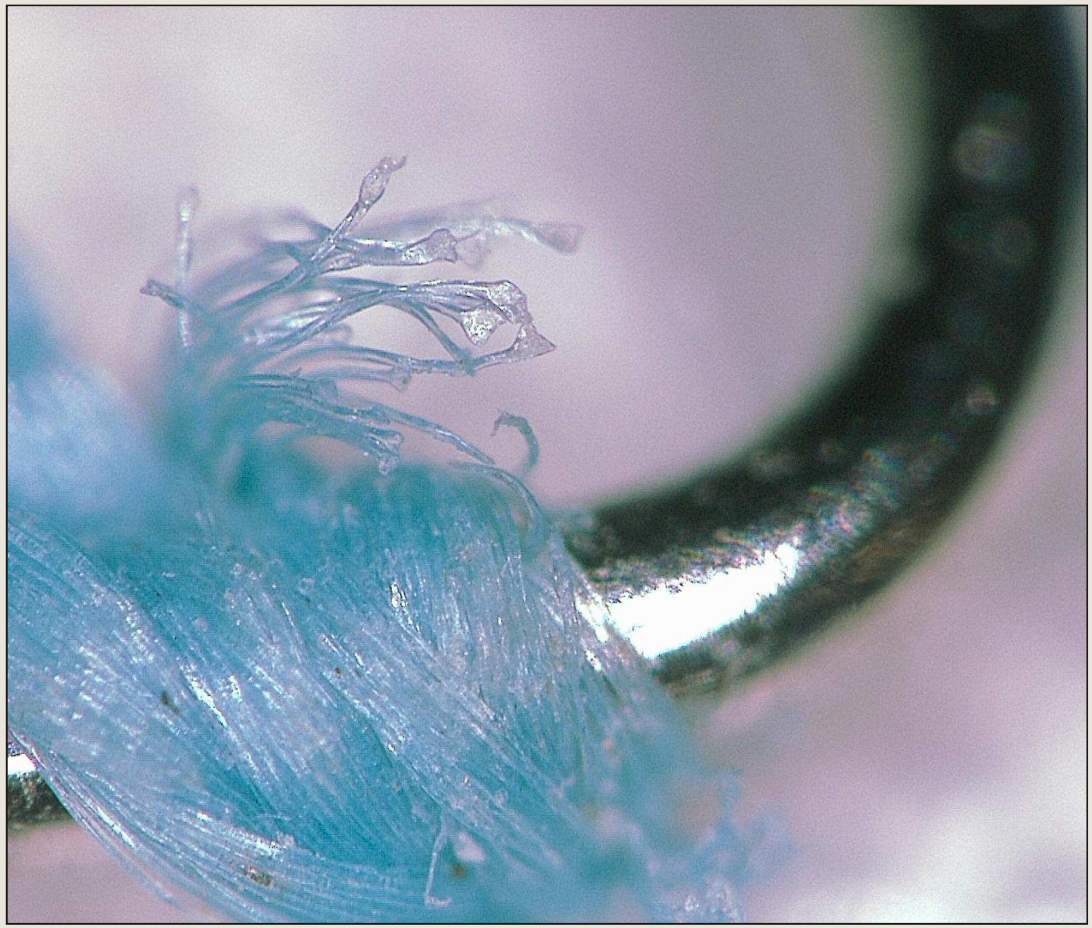

Dommages par corrosion



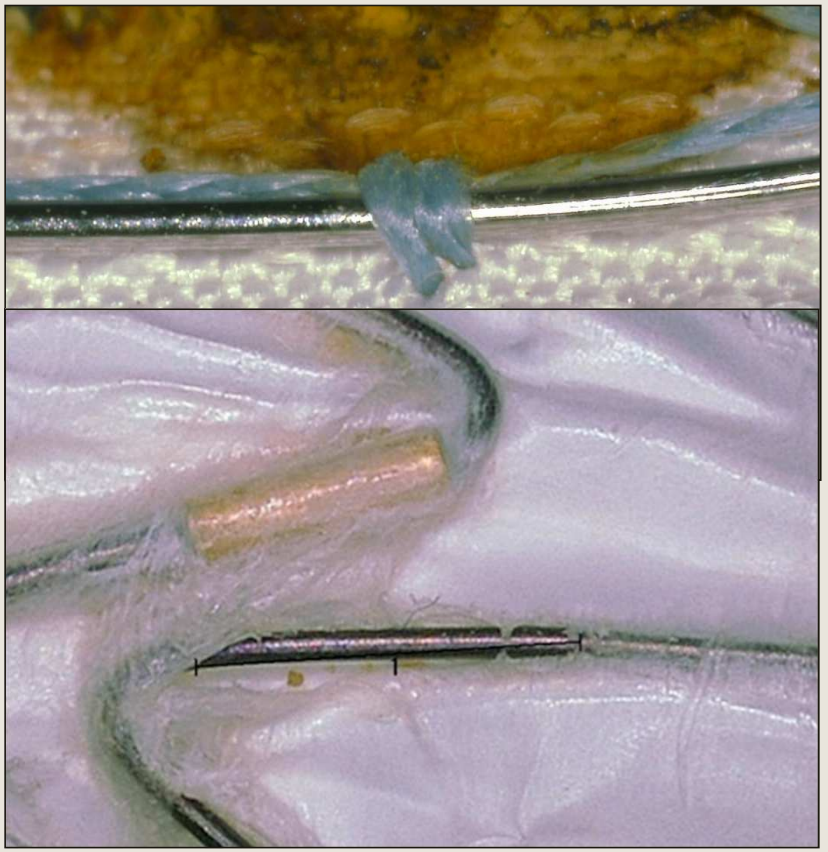

Conception des implants :

- Indice de saturation des textiles de plus en plus bas…

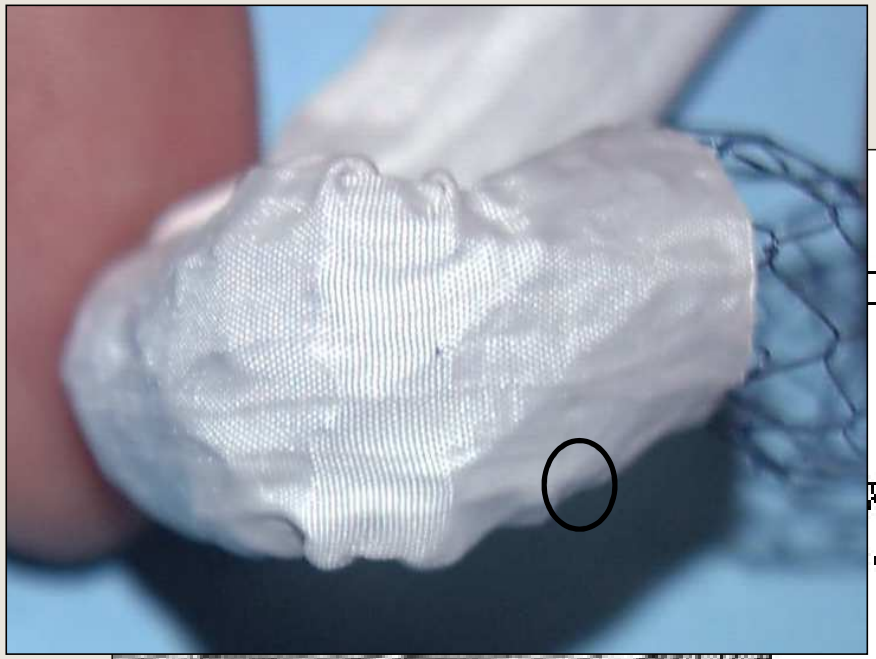

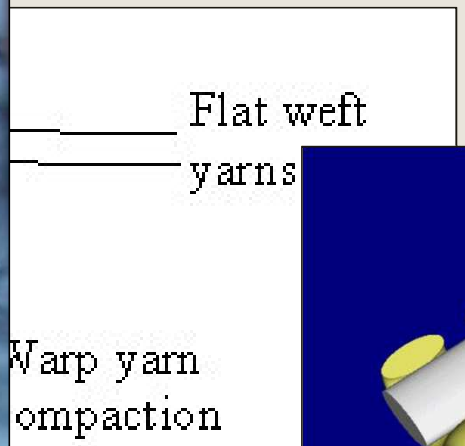

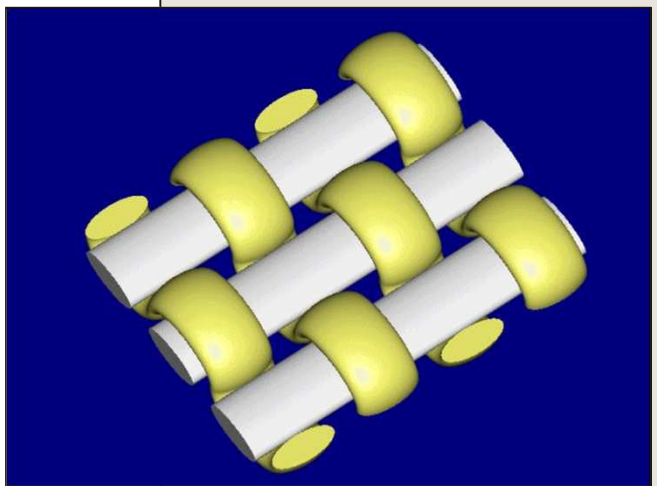

GEPROVAS
10.0 um/div
GEPROVAS
Groupe Européen de Recherche sur les Prothèses
Appliquées à la Chirurgie Vasculaire

Nouveaux concepts

Conclusion

- **La dégradation des prothèses vasculaires**
  - Inéluctable ?
  - Fréquent
  - Conséquences cliniques…
- **Mécanismes multiples**
  - Compression
  - Abrasion
  - Corrosion
- **Etudes mécaniques et des explants prothétiques**
  - Pistes Développement – Amélioration

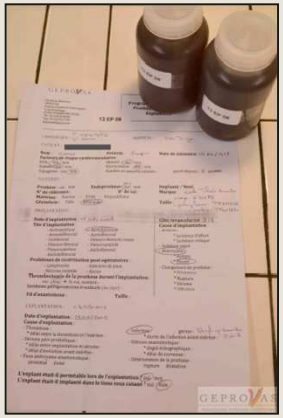

☞ www.geprovas.org

MERCI

SAVE THE DATE
OCTOBER 12-14, 2017
STRASBOURG, FRANCE
10th
european
symposium on
vascular
biomaterials
NEW ENDOVASCULAR TECHNOLOGIES | FROM BENCH TEST TO CLINICAL PRACTICE
esvb 2017
SPECIAL EDITION | 10TH ANNIVERSARY
3-days congress: Simulation bootcamp, Satellite symposium, Experts conferences
2017 topics:
Durability of vascular and endovascular devices
Latest trends in per-operative imaging technologies
Tissue, plaque and vessel wall properties and endovascular technologies
Expert updates on latest endovascular technologies