Revue des dispositifs médicaux utilisés dans le traitement chirurgical de l'hypertrophie bénigne de la prostate

K.Laaziri ; H.Bachelet ; A-C Lagrave ; J.Rizk ; H.Baumert.

INTRODUCTION

L'hypertrophie bénigne de la prostate (HBP) ou hyperplasie bénigne de la prostate ou adénome prostatique est une des affections les plus fréquentes chez l'homme de plus de 50 ans et constitue la première cause de symptômes du bas appareil urinaire.
Aujourd'hui, en France, deux millions d'hommes souffrent d'HBP. On estime que 89.2% des hommes de 50 à 80 ans présentent des symptômes du bas appareil urinaire quelle que soit leur intensité.
La prévalence de l'HBP augmente avec l'âge : en effet, on observe histologiquement une HBP chez 50% des hommes de 50 ans, chez 80 % des hommes de 60 ans et 100 % des hommes de 90 ans.
D'après les données du PMSI (Programme de Médicalisation des Systèmes d'Information) de 2012 sur la prise en charge de l'HBP, on recense environ 1.5 millions de patients traités médicalement contre environ 60 000 interventions chirurgicales par an.

PHYSIOPATHOLOGIE

D'un point de vue histologique, l'HBP correspond à une hyperplasie de la zone de transition de la glande prostate. Cette hypertrophie transitionnelle est qualifiée d'hyperplasie adéno-myo-fibromateuse nodulaire. Cette augmentation du volume prostatique entraîne une compression de l'urètre qui est responsable de symptômes du bas-appareil urinaire. Il n'existe aucun parallélisme entre le volume de la prostate et la sévérité de ces troubles et l'HBP n'augmente pas le risque de cancer prostatique.
De façon générale, l'hypertrophie prostatique se développe sur les deux lobes latéraux (droit et gauche) mais elle peut également affecter le lobe médian qui se trouve en face postérieure du col vésical.
Le poids normal d'une prostate est d'environ 15 à 20 g, au-delà on peut parler d'hypertrophie. La taille de la glande peut augmenter jusque 4 à 5 fois par rapport à sa taille initiale.

DIAGNOSTIC

L'HBP se manifeste par des symptômes urinaires de deux types :

- les symptômes irritatifs, ou troubles de la phase de remplissage : tels que la pollakiurie et l'impériosité mictionnelle
- les symptômes obstructifs, ou troubles de la phase de vidange : tels que la dysurie et diminution de la force du jet.

Mais elle peut également être tout à fait asymptomatique.
Le diagnostic est en premier lieu clinique : il repose sur l'anamnèse et le toucher rectal. L'anamnèse va notamment consister en la réalisation du score IPSS (International Prostate Score Symptom) sous forme d'un questionnaire au patient.
Ensuite, la mise en œuvre d'une échographie prostatique sus-pubienne va permettre de compléter les données fournies par le toucher rectal en estimant le volume de la prostate ainsi qu'en déterminant la nature des lobes touchés.
Une échographie vésicale post-mictionnelle est également pratiquée pour permettre la mesure du résidu vésical post-mictionnel, ainsi qu'une débimétrie urinaire permettant l'appréciation objective de l'obstruction prostatique.
Le dosage de l'antigène spécifique de la prostate ou PSA sérique ne présente pas d'intérêt dans le diagnostic et le suivi d'une HBP, mais est réalisé dans le cadre du dépistage individuel du cancer de la prostate qui est proposé dans la même population d'homme de plus de 50 ans.

STRATEGIE THERAPEUTIQUE

Les objectifs principaux de la prise en charge de l'HBP sont l'amélioration du confort du patient et de sa qualité de vie ainsi que la prévention des complications.
La stratégie de prise en charge de l'HBP est basée sur l'évaluation des troubles urinaires :

- Une **HBP asymptomatique** relève d'une simple surveillance annuelle. L'abstention thérapeutique est de mise et une bonne hygiène de vie est requise (alimentation saine et activité physique régulière).
- Une **HBP symptomatique non compliquée** peut également relever d'une abstention thérapeutique. En effet, la décision de traiter ou non le patient va dépendre de l'importance des symptômes du bas appareil urinaire (SBAU), de la gêne fonctionnelle ressentie ainsi du retentissement sur la qualité de vie de celui-ci.
- Une **HBP occasionnant une gêne modérée** (impériosités, pollakiurie, dysurie, faiblesse du jet) peut induire l'instauration d'un traitement médical. En 1ère intention, il est recommandé de débuter par un traitement de la classe des alpha-bloquants (ABl) ou par de la phytothérapie. Si ces derniers ne sont pas efficaces, il peut être mis en place un inhibiteur de la 5-alpha-réductase (I5AR) en cas d'HBP supérieure à 40 g. En dernier recours, si les traitements médicamenteux sont inefficaces ou mal tolérés, il peut être envisagé un traitement chirurgical.
- Lorsque la **gêne est importante** ou si le patient présente des **complications** telles que des infections urinaires ou des hématuries, il peut être démarré un traitement médicamenteux (ABl voire I5AR) voire un traitement chirurgical d'emblée ou en seconde ligne.
  Lorsque d**es complications très sévères surviennent,** à type de rétention urinaire aiguë, calculs vésicaux ou insuffisance rénale obstructive, le traitement chirurgical en 1ère ligne est fortement recommandé.

TRAITEMENTS ORAUX

Le traitement systémique par voie orale fait appel, en première intention, aux ABl ou aux traitements phyto-thérapeutiques. Les I5AR sont utilisés, seuls ou en association avec un ABl, en 2e intention après échec des ABl et/ou de la phytothérapie.

La phytothérapie

Les traitements phyto-thérapeutiques, *Pygeum africanum* et *Serenoa repens*, disposent d'une autorisation de mise sur le marché (AMM) dans le traitement des troubles mictionnels modérés liés à l'HBP. Leur intérêt thérapeutique sur des critères cliniques n'est pas établi avec un niveau de preuve élevé versus placebo. Leur mécanisme d'action exact est inconnu. Quelques pistes ont été étudiées telles qu'un effet antiprolifératif in vitro sur les fibroblastes et myofibroblastes issus de cultures cellulaires de prostate humaine.
La phytothérapie présente une excellente tolérance malgré une efficacité non clairement démontrée.
Les extraits végétaux qui constituent cette classe sont les suivants:

- Extrait de prunier d'Afrique *Pygeum africanum* : TADENAN® 50 mg capsules molles (Mylan™)
- Extrait du fruit de palmier de Floride *Serenoa repens* : PERMIXON® 160 mg (Pierre Fabre™) ou PRODINAN® 160 mg (Thérabel Lucien Pharma™)

Il existe également d'autres traitements historiques mais non évalués : les graines de courge ou les extraits d'oignon qui semblent avoir également une bonne efficacité sur les patients traités.

Les traitements médicamenteux

Les alpha-bloquants :

Ces molécules agissent par antagonisme spécifique des récepteurs alpha-1-adrénergiques, situés au niveau des cellules musculaires lisse de la prostate, du col vésical et de l'urètre. Ce blocage entraîne une relaxation du col vésical et des fibres musculaires lisses de la prostate, améliorant les signes fonctionnels urinaires.
Leurs effets indésirables les plus fréquents sont l'hypotension ainsi que les troubles de l'éjaculation.
Les molécules qui constituent cette classe sont les suivantes:

- Alfuzosine XATRAL® (2.5 mg et 10 mg LP),
- Doxazosine ZOXAN® (4 mg LP et 8 mg LP),
- Prazosine MINIPRESS® (1 et 5 mg),
- Silodosine SILODYX® UROREC® (4 et 8 mg),
- Tamsulosine MECIR® JOSIR® OMEXEL® OMIX® (0.4 mg LP),
- Térazosine DYSALFA® HYTRINE® (1 et 5 mg).

Les inhibiteurs de la 5-alpha-réductase :

Ces molécules agissent en inhibant l'enzyme 5-alpha-réductase qui catalyse la conversion de la testostérone en son métabolite actif la dihydrotestostérone. La dihydrotestostérone est un androgène impliqué dans le développement prostatique.
L'amélioration des symptômes est plus lente que sous traitement par alpha-bloquants. Néanmoins, c'est la seule classe qui permet d'obtenir une réduction du volume de la prostate, ainsi qu'une diminution du risque de progression clinique et de rétention aiguë d'urine.
Les effets indésirables sont essentiellement l'apparition de troubles de l'érection ainsi qu'une altération de la libido.
Les molécules qui constituent cette classe sont les suivantes:

- Dutastéride AVODART® (0.5 mg),
- Finastéride CHIBRO-PROSCAR® (5 mg).

Les inhibiteurs de la phosphodiestérase de type 5 (PDE5) :

Ce sont des inhibiteurs sélectifs et réversibles de la PDE5 spécifique de la guanosine monophosphate cyclique (GMPc). L'inhibition de la PDE5 entraîne une augmentation du taux de GMPc dans les muscles lisses de la prostate et de la vessie, il en résulte une relaxation vasculaire, entraînant une augmentation de la perfusion sanguine. De plus il y a une inhibition de l'activité nerveuse afférente de la vessie provoquant une relaxation musculaire de la prostate et la vessie.
Il n'y a qu'un seul représentant de cette classe ayant l'autorisation de mise sur le marché dans l'indication du traitement des signes et symptômes de l'HBP :

- Tadalafil CIALIS® (5 mg).

TRAITEMENT CHIRURGICAL

Les traitements chirurgicaux de l'hypertrophie bénigne de la prostate se subdivisent en 2 grands axes : les traitements chirurgicaux conventionnels et les traitements innovants mini-invasifs.

I. Les traitements chirurgicaux conventionnels

Les traitements chirurgicaux conventionnels de l'HBP sont les plus anciens et potentiellement invasifs.

1. La résection transurétrale de la prostate (RTUP)

La RTUP est la technique de référence dans la chirurgie de l'HBP. Cette intervention consiste à réséquer le tissu adénomateux prostatique qui se situe sur le pourtour de l'urètre prostatique, et ce en taillant des copeaux avec l'aide d'un résecteur endoscopique. Cette technique permet d'évider la prostate et d'élargir la zone de l'urètre prostatique afin de faciliter le passage de l'urine de la vessie vers l'urètre.
Elle se pratique par voie endoscopique sur des hypertrophies prostatiques de moyen volume, soit de 30 à 80 g. C'est une chirurgie qui est réalisée sous anesthésie générale ou rachianesthésie.

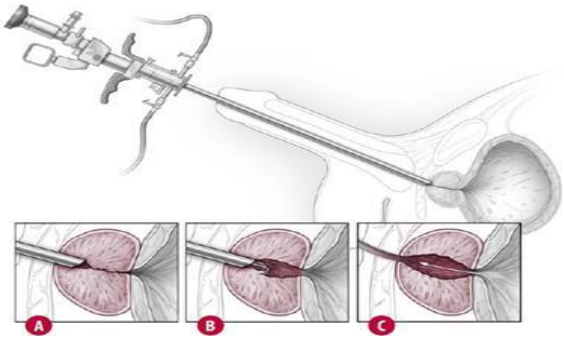

Il existe deux types de RTUP : la RTUP monopolaire et la RTUP bipolaire.

La RTUP monopolaire se pratique sous irrigation continue de glycocolle. En effet, ce dernier est indispensable pour conduire le courant électrique monopolaire. Le courant va ainsi passer du générateur jusque l'anse du résecteur, puis être absorbé par le corps via le glycocolle et enfin ressortir par la plaque du bistouri électrique (électrode neutre) fixée sur la cuisse du patient et reliée à la terre.

Un endoscope ou résectoscope est introduit dans l'urètre du patient par le méat urinaire. Cet endoscope est muni d'un optique relié à un câble de lumière froide et à une caméra 2D permettant au chirurgien de visualiser le trajet. Il est également doté d'une poignée où est insérée l'anse de résection reliée par un câble au bistouri électrique permettant la section (découpe de tissu) et la coagulation pour arrêter les saignements.
L'opérateur va donc réaliser des copeaux de l'adénome grâce à ce résecteur muni d'une anse électrique monopolaire. Les copeaux de prostate ainsi réséqués seront relargués dans la vessie puis aspirés par vidange du liquide d'irrigation. L'avantage est qu'il est possible de récupérer des morceaux de tissu prostatique pouvant servir à une analyse histologique ultérieure en anatomopathologie.
A la fin de l'intervention une sonde vésicale double courant est mise en place dans la vessie pour drainer et permettre des lavages vésicaux continus pour ainsi éviter que le sang ne coagule dans la vessie.

L'inconvénient principal de la RTUP monopolaire est lié à la toxicité du glycocolle avec un risque de TURP syndrome (Transuretral resection of the prostate syndrome) dû à la réabsorption de ce dernier par les plexus veineux vésico-prostatiques vers la circulation générale. Ceci peut provoquer une hypervolémie avec hyponatrémie de dilution en plus de la toxicité intrinsèque du glycocolle : neurologique, cardiopulmonaire, rénale, visuelle, etc…
Ce risque est majoré lorsque l'intervention dure plus d'une heure et /ou que le volume de tissu prostatique à réséquer est important.
Les fournisseurs principaux des poignées, des résectoscopes monopolaires et des différentes anses de résection sont Richard Wolf, Karl Storz, Olympus, etc… Le marché est très concurrentiel et on retrouve des générateurs monopolaires notamment chez Medtronic, Erbe, Integral Process, Lamidey Noury, etc... Ces générateurs peuvent être dédiés à l'utilisation monopolaire ou modulaires (plateformes d'énergies combinant plusieurs fonctions: monopolaire, bipolaire…).

Générateur plateforme FORCE TRIAD™ Medtronic®

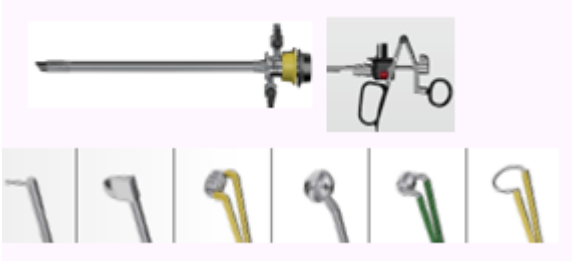

Poignée, résectoscope monopolaire et différentes anses de résection Richard Wolf®

L'alternative plus récente est la <u>RTUP bipolaire</u>. Il est possible de traiter des volumes de prostate plus importants.
En condition bipolaire, l'anse du résecteur comprend l'électrode d'entrée et de sortie, ainsi le courant électrique circule d'un pôle à l'autre avant de retourner dans le générateur et ne passe donc pas dans tout le corps du patient. Les patients ayant une pathologie cardiaque ou un pacemaker peuvent en bénéficier, de même que pour les patients sous anticoagulants. Mais surtout, l'irrigation continue se fait avec du **chlorure de sodium à 0.9%,** il y a donc abolition totale du risque de TURP syndrome (dû uniquement au glycocolle) et de ce fait il n'y a plus de limitation de la durée d'intervention.

Les fournisseurs des générateurs, des résectoscopes et anses bipolaires nécessaire à la RTUP bipolaire sont notamment : Karl Storz, Olympus, Wolf, ou également ACMI.

Générateur bipolaire ESG 400™ Olympus

Résectoscope bipolaire EOS Pro™ Olympus utilisant la technologie TURis™ (résection transurétrale dans une

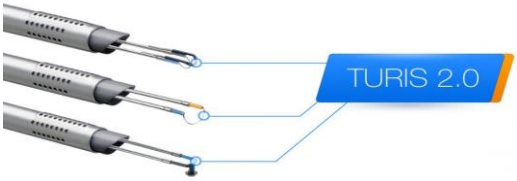

Electrodes de résection TURIS 2.0™ Olympus

Résectoscope bipolaire et anses Karl Storz

Générateur bipolaire Karl Storz

La RTUP est l'intervention de référence mais elle possède une importante morbidité, de l'ordre de 20%, avec des complications à type de sténoses, saignements, etc... De plus, elle entraîne une éjaculation rétrograde dans 80 % des cas sans altération de l'érection.

2. L'incision cervico prostatique

Cette intervention se pratique pour des petites hypertrophies, inférieures à 30 g. Elle est réalisée selon le même principe de base que la RTUP monopolaire, on utilise d'ailleurs les mêmes ancillaires avec pour seule différence l'apparence de l'anse du résecteur qui présente une forme en crochet ou en T. L'opération consiste en l'incision du col vésical par création d'une fente, à l'aide de l'anse-crochet, dans le sphincter lisse et la face postérieure de la prostate pour lever l'obstruction.
L'incision cervico-prostatique connaît généralement des suites rapides et n'entraîne que rarement une éjaculation rétrograde.

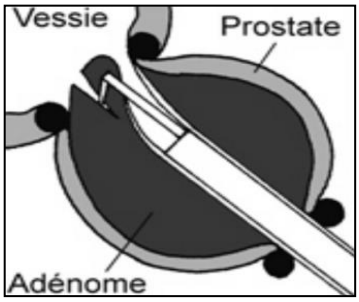

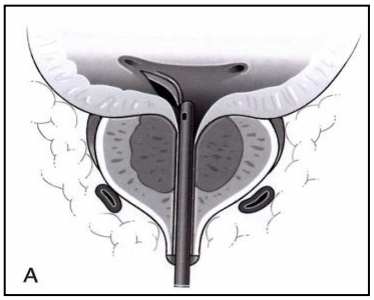

3. L'adénomectomie par voie haute (AVH)

C'est la technique la plus ancienne et également la plus morbide. Elle est destinée aux volumes de prostate importants, supérieurs à 80 g. Elle se pratique généralement par laparotomie (incision du bas-ventre) et l'énucléation de l'adénome se réalise grâce au doigt du chirurgien, créant un décollement de l'adénome du reste de la prostate, en conservant la coque.

Il existe deux principales techniques pour l'AVH :

- la voie trans-vésicale (Hryntchak ou Freyer): ouverture de la paroi abdominale puis de la vessie et enfin ouverture du col vésical et ablation de l'adénome au doigt par le chirurgien.
- la voie rétro-pubienne (opération de Millin): incision directe de la capsule prostatique sans ouvrir la vessie, en passant par l'avant de cette dernière.

L'étape importante de l'AVH est la réalisation d'un sondage post-opératoire par la pose d'une sonde prostatique à 3 ou 4 voies de Le Guillou ou de Churet. Les différentes voies de la sonde permettent de : gonfler le ballonnet qui va occlure la loge d'adénomectomie, irriguer la vessie, drainer le liquide de lavage et l'urine et aspirer la loge d'énucléation.
L'AVH entraîne quasi-systématiquement des éjaculations rétrogrades sans altération de l'érection.

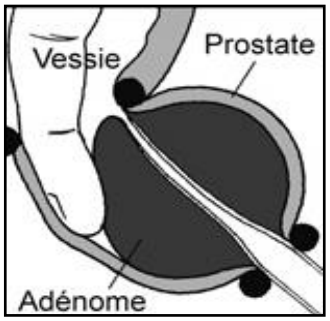

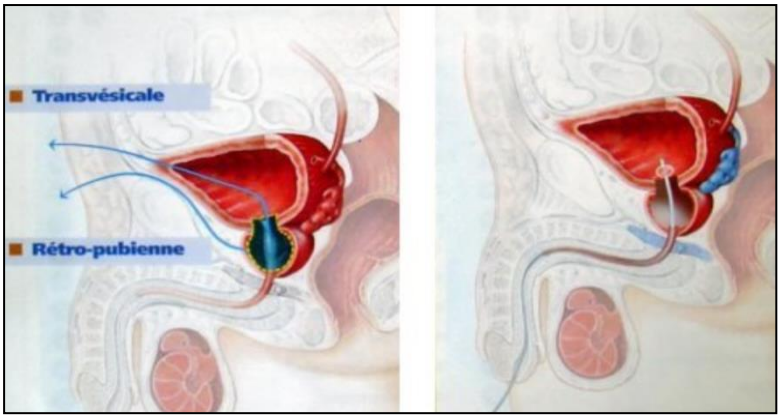

II. Les traitements mini-invasifs

A. Les techniques LASER

Dans le traitement chirurgical de l'HBP, on assiste actuellement à l'avènement des techniques par Laser. Il existe différents types de laser utilisés dans cette indication: le laser KTP Greenlight®, le laser Holmium et le laser Thullium. Ces 3 lasers utilisent différentes longueurs d'onde et différentes puissances pour leur fonctionnement, ce qui leur confère des propriétés propres à chacun.
Les avantages du laser sont multiples, autant pour le patient que pour la prise en charge en général :

- Pas de limite de taille de prostate avec le laser Holmium
- Réduction voire suppression du besoin d'irriguer la vessie après l'intervention
- Diminution du taux de complications hémorragiques
- Diminution de la durée de sondage urinaire post-opératoire
- Chirurgie ambulatoire possible
- Pas d'arrêt des traitements anticoagulants (pour le Greenlight®) et antiagrégants plaquettaires en cours
- Eligibilité des patients porteurs de pacemaker
- Retrait définitif des sondes à demeure
- Pas de TURP syndrome

Tous les lasers s'utilisent avec une **irrigation continue de sérum physiologique** et il est très important d'équiper toute l'équipe interventionnelle, y compris le patient, de **lunettes de protection**.

1. Le laser KTP Greenlight®

Le **Greenlight** est le produit d'excitation d'un solide Nd-YAG (grenat d'Yttrium et d'aluminium, dopé par de la Néodyme) excité par une diode générant un rayon laser **continu** d'une longueur d'onde de 1064 nm qui traverse un cristal de LBO (lithium triborate) permettant de doubler la fréquence et donc de diviser par 2 la longueur d'onde finale à **532nm**. On obtient un faisceau laser de couleur verte fortement absorbé par l'oxyhémoglobine de couleur rouge. Cette absorption du rayon génère une libération de chaleur qui est à son tour absorbée par l'eau tissulaire qui se vaporise en provoquant une destruction du tissu prostatique en bulles d'air, c'est ce qu'on appelle la **photo-vaporisation prostatique sélective**. L'inconvénient est que le tissu est détruit donc on ne récupère pas de tissu pour analyse histologique. L'avantage de cette technique est qu'il n'y a pas de courbe d'apprentissage car le geste est reproductible. Il est plutôt intéressant pour les prostates de moins de 80 g.



Vaporisation tissulaire en bulles d'air

L'intervention se réalise grâce à une fibre optique laser à usage unique qui est introduite via un cystoscope ou un porte-fibre dans l'urètre jusque la prostate pour vaporiser le tissu adénomateux. La fibre laser est à tir latéral et elle est branchée à un générateur laser Greenlight™ de chez Boston Scientific.

Résecteur de photovaporisation Greenlight®

Fibre laser à tir latéral – usage unique





Générateur Laser Greenlight™ XPS, Boston Scientific

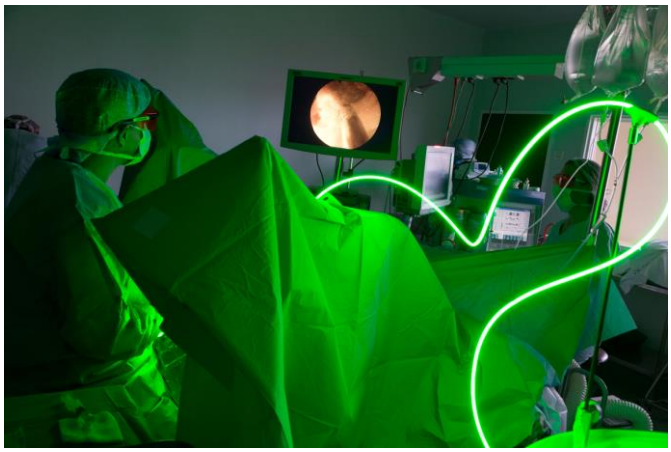

2. Le laser Holmium : HoLEP

Le laser Holmium permet de réaliser en grande majorité de l'énucléation par la technique HoLEP (Holmium enucleation of the prostate). Ce rayon est le produit d'excitation d'un solide Ho-YAG (grenat d'Yttrium et d'aluminium, dopé par l'élément Holmium) entraînant l'obtention d'un faisceau laser qui émet dans l'infra-rouge à 2100 nm, ce faisceau est invisible et donc très absorbé par l'eau et très peu par l'hémoglobine. C'est un laser qui a un effet balistique (laser pulsé) permettant la section et donc l'exérèse de l'adénome en 2 ou 3 blocs. On peut traiter toutes tailles de prostate avec le laser Holmium.

Ce laser produit donc une énucléation suivie d'une coagulation pour éviter les saignements. Les lobes sont ensuite envoyés dans la vessie où ils seront broyés et aspirés par un appareil appelé **morcellateur**.

La technique au laser Holmium est difficile à acquérir, elle nécessite un apprentissage spécifique pour retrouver le plan d'adénomectomie. On estime la courbe d'apprentissage à environ 20 à 30 interventions.

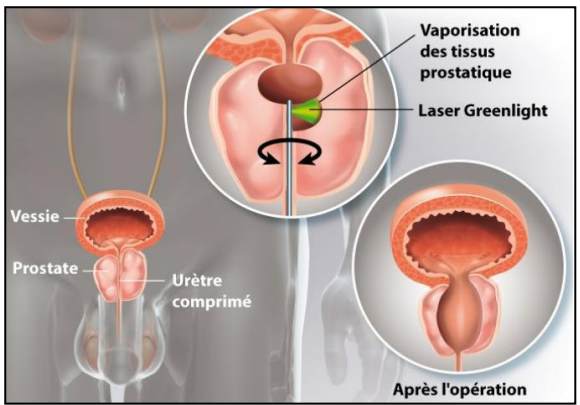

Le matériel utilisé repose sur les mêmes bases que le laser Greenlight®, et on retrouve notamment un générateur : Lumenis™ Pulse ou VersaPulse de EDAP TMS 100 ou 120 Watts, Medilas™ H140 Dornier, Générateur Sphinx 100™ Lisa, etc…

Générateur Versapulse PowerSuite™ 100W *Lumenis*

Il y a également des fibres laser : Slimline™ de Lumenis, elles sont à usage unique ou à usage multiple (jusque 10 interventions). Ces fibres sont également introduites à travers un urétrocystoscope ou un porte-fibre de type Iglesias, de chez Karl Storz, Olympus ou Richard Wolf.



Le morcellateur est une pièce à main avec une tige métallique à l'extrémité de laquelle tournent deux lames telles une hélice servant à broyer les lobes prostatiques qui sont dans la vessie. Ensuite, cette tige aspire le liquide d'irrigation et le broyât tissulaire vers un récipient de recueil. La pièce à main est reliée à une unité centrale qui est commandée par une pédale. Le morcellateur est introduit par un optique de morcellation dans l'urètre. Il existe plusieurs morcellateurs : Versacut™ Lumenis, Piranha™ Wolf, Karl Storz, etc…

Morcellateur Versacut™ Lumenis

3. <u>Le laser Thulium</u>

La source utilisée est un solide Tm-YAG (grenat d'Yttrium et d'aluminium, dopé par l'élément Thulium). Ce laser peut effectuer 3 types de technique: la vaporésection (exérèse en copeaux), la vaporisation (destruction du tissu en vapeur) et l'énucléation monobloc (exérèse en 2 ou 3 blocs), le tout par une action de vaporisation et coagulation tissulaire.

C'est également un laser continu (comme le laser Greenlight®). Il fonctionne également sur le principe d'une fibre guidée par le résectoscope jusque dans l'urètre prostatique.

Le matériel se présente de la même façon avec un générateur (Hemera™ 200W de Rocamed, Revolix™ 200W de Lisa, Vela XL™ Boston Scientific) et des fibres laser compatibles qui sont soit à usage unique soit réutilisables jusque 10 fois (Rocamed).

Revolix™ 200W LISA

Hemera™ 200W de ROCAMED



Fibre laser Thulium ROCAMED

B. Les autres techniques mini-invasives

1. L'électro-vaporisation plasma

Cette technique se pratique sur des petites hypertrophies de moins de 40 g. Elle se réalise avec le même matériel que la RTUP-bipolaire (générateur et résectoscope bipolaire) à la différence que le résecteur possède une anse sphérique qui va recevoir un courant électrique bipolaire de haute énergie (180 à 300W) et produire à son extrémité un courant plasma permettant une vaporisation des tissus adénomateux. Le plasma obtenu est un gaz conducteur d'électricité qui va rester localisé au niveau de cette anse boule et donc protéger les milieux alentours d'une destruction calorique. En effet, c'est une vaporisation à basse température avec laquelle on observe une hémostase immédiate. Le tissu est détruit donc aucune anatomopathologie n'est possible. La procédure s'effectue également avec une irrigation par du chlorure de sodium à 0.9%.

La seule anse disponible en France pour réaliser l'électrovaporisation plasma est la PK®Plasmabutton™ de chez OLYMPUS.

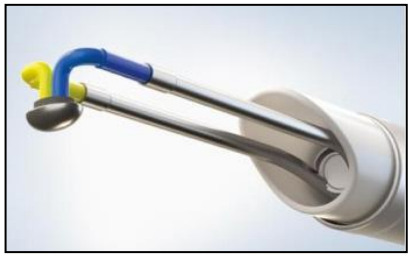

Anse sphérique PK® Plasmabutton™ OLYMPUS

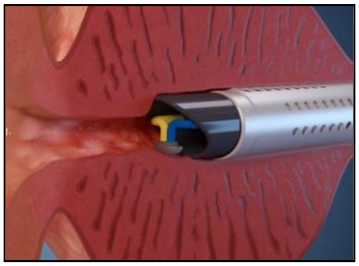

Résectoscope OLYMPUS

2. L'implant intra-prostatique

La technique des implants intra-prostatiques ou **Urolift™** est une technique non ablative destinée aux petites et moyennes hypertrophies (inférieures à 80 g) touchant uniquement les lobes latéraux (procédure contre-indiquée en cas d'hypertrophie du lobe médian). C'est une intervention réalisable en ambulatoire sous anesthésie locorégionale voire générale.

Le dispositif se présente sous forme d'un pistolet à usage unique qui est inséré dans l'urètre du patient. Lorsque la tige est placée face aux lobes, l'opérateur actionne la gâchette et une agrafe se déploie sur toute la largeur du lobe provoquant sa rétraction mécanique et la dilatation de la lumière urétrale pour lever l'obstruction. L'implant se présente avec une languette en nitinol reliée à un clip en acier par un fil en polyéthylène téréphtalate. Il faut plusieurs agrafes pour chaque lobe.

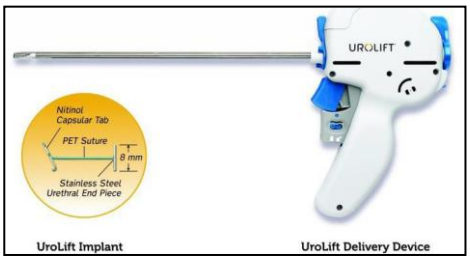

Implant Urolift™ et système de pose Teleflex



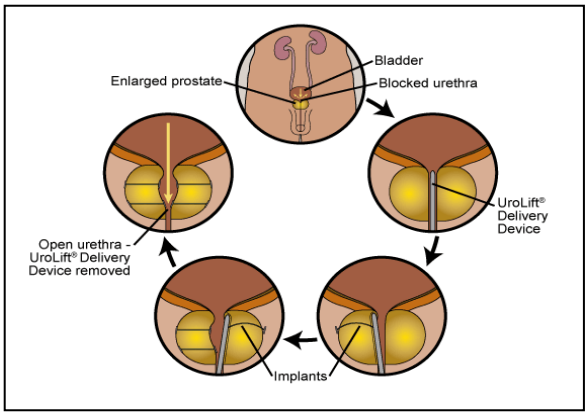

Ce dispositif, distribué par Téléflex, est en phase test en France. A l'heure actuelle, cette procédure n'est pas prise en charge par la sécurité sociale.

3. La thérapie par aquablation

La thérapie par aquablation ou Aquabeam ® est actuellement en essai clinique en France (au CHU de Limoges, à l'hôpital Cochin à Paris et à la clinique Pasteur à Toulouse) et semble très prometteuse. L'opération se réalise grâce à un robot guidé par l'imagerie. Le chirurgien définit la zone prostatique à sectionner grâce aux images renvoyées par ultrasons sur un écran. La pièce à main robotisée est ensuite introduite dans l'urètre et va ainsi envoyer un jet de chlorure de sodium 0.9% athermique à la vitesse de la lumière. Le bras va agir seul après validation de la zone par le chirurgien. C'est cette extrême vitesse du jet qui va désagréger et sectionner le tissu adénomateux. En effet, la technique ne requiert aucune chaleur, il n'y a donc aucune lésion thermique, de plus la puissance du jet est adaptée à chaque patient.



Aquabeam™ Procept Biorobotics®

Pièce à main Aquabeam®

4. La thermothérapie par vapeur d'eau

La thermothérapie par vapeur d'eau ou Rezum® est un traitement très récent et en cours d'évaluation en France. Il est adapté pour des prostates de 30 à 80 g. Le générateur Rezum® fournit des ondes de radiofréquence qui transforment de l'eau stérile en vapeur à 103°C. Le dispositif se présente sous la forme d'une poignée-pistolet qui s'insère dans l'urètre. L'opérateur actionne ensuite la gâchette ce qui permet le déploiement d'une aiguille qui se plante dans le lobe prostatique et y injecte la vapeur pendant une durée calibrée de 9 secondes. Cette dernière se condense et, par un mécanisme de convection, libère de l'énergie thermique entrainant une dégénérescence et une nécrose des tissus ciblés. La température intra-tissulaire atteint les 70°C.

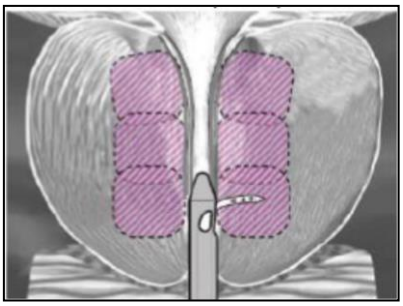

Ce dispositif médical est commercialisé par le laboratoire Boston Scientific. Il se présente sous la forme d'un kit à usage unique avec la mise à disposition d'un générateur.

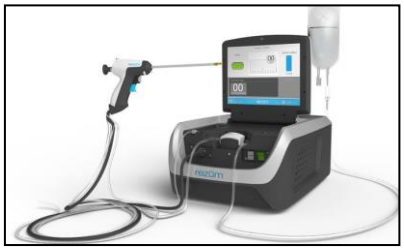

Dispositif d'administration et générateur Rezum™ Boston Scientific

Set à usage unique comprenant : un dispositif d'administration, une tubulure pour relier la poche d'eau stérile au générateur, une seringue stérile et un flacon d'eau stérile de 50 mL.

5. Les endoprothèses prostatiques

Les endoprothèses ou stents prostatiques relèvent du traitement palliatif de l'HBP. Ils sont indiqués pour les patients résistants aux médicaments et étant trop fragiles pour subir une intervention chirurgicale ou une anesthésie. Ils sont posés sous anesthésie locale et ils permettent de conserver le système sphinctérien de façon à maintenir la continence.
Ce sont de petits dispositifs tubulaires qui sont positionnés grâce à un système de pose par voie endoscopique (à travers un cystoscope) dans l'urètre prostatique pour écarter les lobes hypertrophiés. Avant l'introduction du stent, l'opérateur mesure la prostate grâce à une sonde de mesure afin de déterminer la taille du stent à utiliser. La sonde de mesure permet également de guider la prothèse lors de la montée, bloquer la prothèse lorsqu'elle atteint le col vésical et permet d'ajuster la position de la prothèse.

Le stent est généralement compris dans une gaine au niveau d'un dispositif d'administration et, pour son relargage dans l'urètre, il peut être **non expansible**, **mécaniquement expansible** ou **thermo-expansible** par l'injection simultanée d'eau chaude à 55°.

Ils peuvent avoir une structure à spires jointives ou grillagée. Ils sont constitués d'acier ou de nitinol avec une longueur 10 à 80 mm et un diamètre de 16 à 46 CH. Ils sont temporaires (durée de pose prévue de 12 mois) ou définitifs. L'association Française d'Urologie a établi en 2012 que les prothèses permanentes n'avaient plus d'indication dans l HBP en raison d'une importante morbidité. En conséquence, sur le marché en France, ne subsistent que des prothèses temporaires (dernier stent définitif retiré du marché en 2018 : Memotherm™ BARD).

Ils sont inscrits sur la liste des produits et prestations remboursables et sont donc remboursés en sus du groupement homogène de séjour (GHS).

Voici les 3 prothèses qui existent en France dans l'HBP :

- Memokath 028™ Bard : elle est prémontée dans une poignée de déploiement, elle est en nitinol et thermo-expansible.



Memokath 028™ Bard

Système de déploiement pré-monté Mémokath 028™

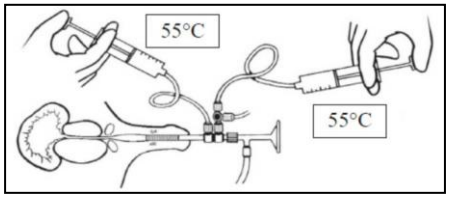

Expansion thermique du stent Memokath 028™

- TPS™ GHW : elle est comprimée dans une gaine au niveau de la poignée, elle est en nitinol et son largage est mécanique.

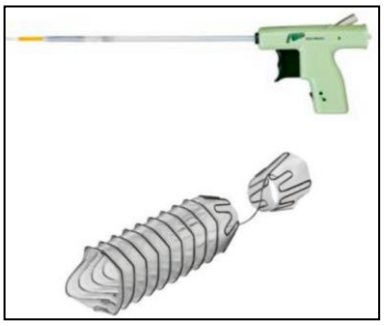

TPS™ Triangular prostatic stent GHW®

- Urospiral 2™ Coloplast ou prothèse de Fabian : elle est gainée dans un système de pose type injecteur. Elle est en acier et elle est larguée mécaniquement sans expansion.

Urospiral 2™ Coloplast
Stent et système de pose

Sonde de mesure à usage unique à ballonnet pour Urospiral2™ Coloplast

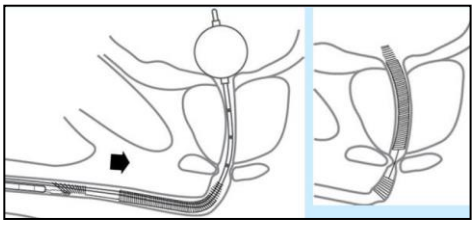

La principale complication de cette procédure est la migration du stent.

C. Les techniques anecdotiques

Il existe également des techniques qui sont quasiment abandonnées en France mais qui ne sont, pour autant, pas très anciennes :

- **La thermothérapie par radiofréquence : Prostiva™** (anciennement commercialisée par Medtronic et rachetée par Urologix), également appelée thérapie TUNA (trans-urethral needle ablation). Elle est utilisée pour des volumes de prostate de 40 à 50 g. L'équipement comprend un générateur qui produit un courant de radiofréquence monopolaire de basse fréquence générant une émission de chaleur atteignant 100°C. Cette chaleur est transmise au niveau de la poignée de traitement insérée dans l'urètre. Elle est ensuite injectée directement dans le lobe par le déploiement d'une électrode provoquant une nécrose de coagulation. L'électrode est plantée dans la zone prostatique à traiter grâce à un contrôle endoscopique. Le matériel est constitué d'un kit stérile à usage unique comprenant une poignée de traitement, une tubulure d'irrigation et une électrode de masse. Le dispositif est introduit dans l'urètre à travers un cystoscope à 0°.

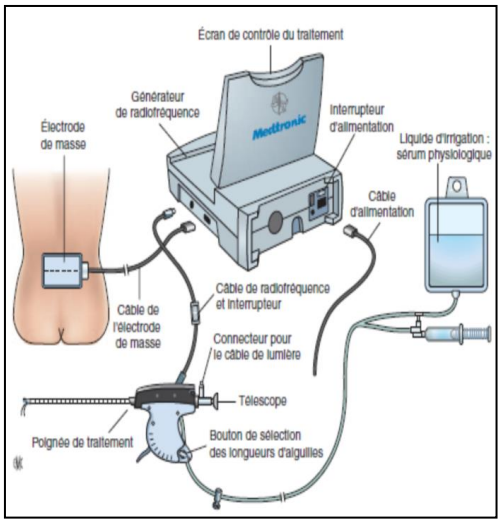

Générateur de radiofréquence Prostiva ™ Urologix ®

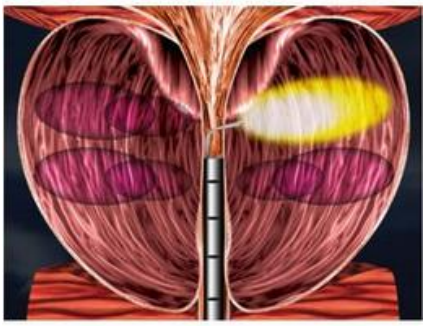

- **La thermothérapie par micro-ondes transurétrales (TUMT) ou Prostatron™**: cette technique utilise des micro-ondes appliquées via une sonde urétrale. Ces micro-ondes génèrent une température intra-prostatique cytotoxique de 60 à 90°C entraînant une nécrose de coagulation du tissu ciblé. Cette procédure se réalise sous contrôle endorectal de la température grâce à une sonde rectale. Cette technique est quasiment abandonnée car beaucoup de complications ont été recensées et les générateurs ne sont plus commercialisés en France. Le matériel se constitue d'un générateur, d'une unité de froid, d'une unité de thermométrie et d'un ordinateur, le tout étant relié au patient par un ensemble cathéter urétral et sonde rectale à UU.

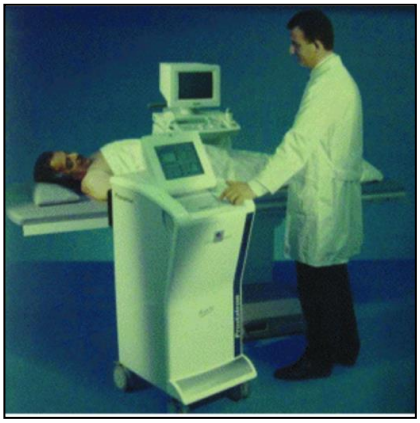

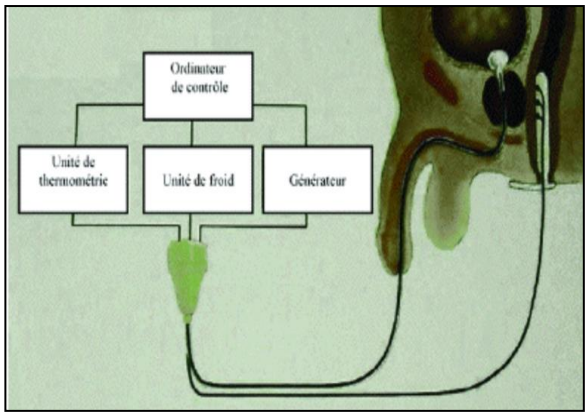

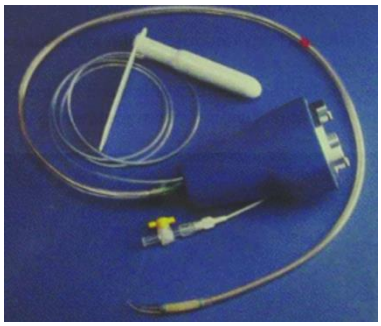

Ensemble à usage unique : cathéter urétral - sonde rectale Urologix

D. Technique émergente de radiologie interventionnelle

L'embolisation des artères prostatiques

L'embolisation des artères prostatiques ou l'embolothérapie est une nouvelle technique de traitement de l'HBP qui est en train de voir le jour.

C'est une alternative à la chirurgie qui est en cours de validation clinique. Un essai clinique randomisé multicentrique (PARTEM) est actuellement en cours en France avec 10 hôpitaux participants.

Cette procédure consiste à boucher, grâce à des microbilles les vaisseaux à l'intérieur de la prostate hypertrophiée. Moins alimenté par le flux sanguin, le tissu prostatique va régresser : son volume peut ainsi diminuer jusqu'à 50%.

C'est un radiologue interventionnel qui réalise cette procédure. Il introduit un micro-cathéter dans l'artère fémorale du patient qui remonte jusqu'aux artères prostatiques et à la prostate, puis, toujours sous contrôle radiologique (par repérage 3D), il injecte les microbilles qui vont obstruer les capillaires à l'intérieur de la prostate. L'intervention s'opère du côté droit et gauche. Elle a lieu dans une salle de cathétérisme. Elle se déroule sans anesthésie générale en hospitalisation de jour, il est éventuellement possible de pratiquer une anesthésie locale au point de ponction fémoral. Il faut compter environ 2 heures d'intervention.

Une sonde urinaire est posée pendant le geste, elle va servir de repère et éviter la rétention urinaire.

C'est une technique difficile, d'autant plus lorsque l'état des artères est mauvais (trop sinueuses ou trop calcifiées), ou lors d'angulations complexes. De plus, l'intervention nécessite un travail à 2 radiologues interventionnels expérimentés.

Les complications sont réduites avec l'embolisation. Les candidats à cette procédure sont les patients jeunes voulant mener une sexualité normale (pas d'éjaculation rétrograde) et les patients très âgés, ou souffrants de pathologies associées, pour lesquels la chirurgie classique est contre-indiquée.

Le matériel est constitué de micro-guides, de micro-cathéters et de microparticules inertes de diamètre compris entre 100 à 600 µm. Les microsphères contenues dans leur dispositif d'administration sont des dispositifs médicaux de classe III. Leur processus de fabrication est sophistiqué pour leur assurer une taille, une forme et une compressibilité précisément calibrées.

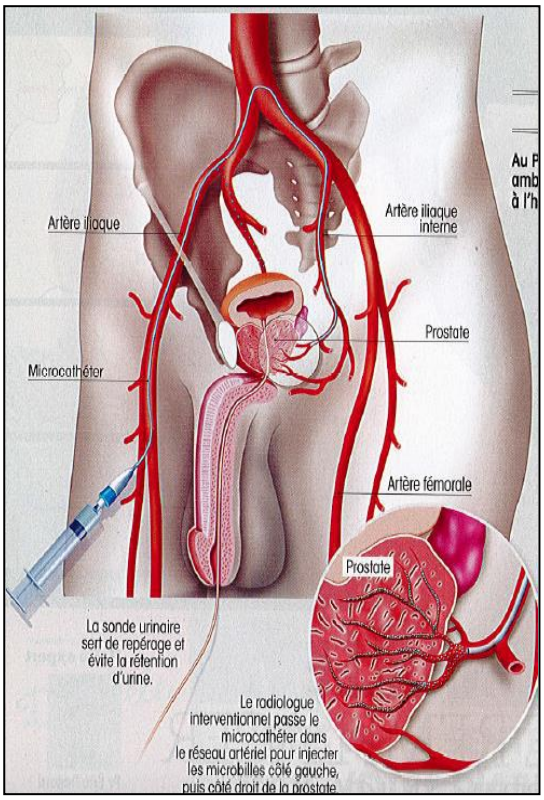

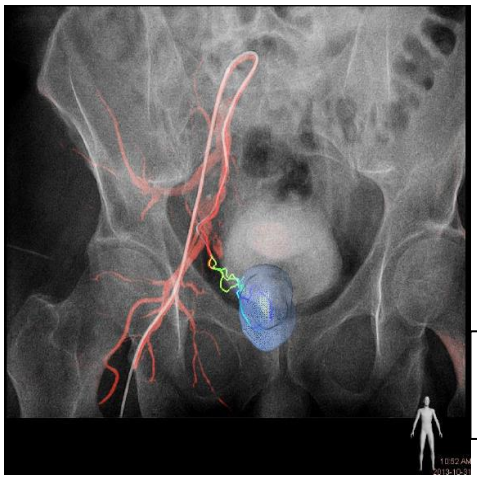

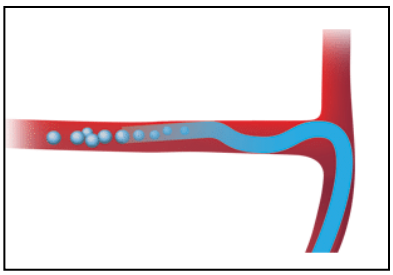

Libération des microsphères après injection dans l'artère prostatique

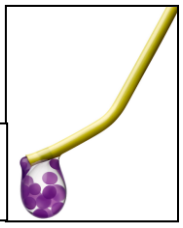

Microcathéter avec goutte de microparticules (Embozene™)

Les microsphères Embosphère™ de Merit Medical sont constituées de trisacryl et de gélatine porcine, elles sont inscrites sur la liste des produits et prestations remboursables (LPPR) par nom de marque dans cette indication (en raison de la présence de dérivés d'origine animale dans leur composition).
Les microsphères Hydropearl™ de Terumo sont constituées de polyéthylène glycol. Elles sont inscrites sur la liste des produits et prestations remboursables (LPPR) en description générique (3136378).
Les microsphères Embozene™ de Boston Scientific sont en hydrogel recouvert d'un polymère inorganique et immergées dans du sérum physiologique stérile. Elles sont également inscrites sur la liste des produits et prestations remboursables (LPPR) en description générique (3106087).

Les micro-cathéters possèdent une extrémité effilée atraumatique et flexible pour pouvoir traverser les tortuosités. Les micro-fils guide sont orientables pour permettre une navigation dans les anatomies complexes.

- Microparticules commercialisées en France pour exemple :

Embosphere™ Merit Medical
Microsphères d'embolisation dans leur seringue

Embozene™ Boston Scientific
Microsphères d'embolisation dans leur seringue

Hydropearl™ Terumo
Microsphères d'embolisation dans leur seringue

- Microcathéter et Micro-fils guides commercialisés en France pour exemple :



Micro-fil guide Tenor™ Merit Medical
165cm et 0.014 ou 0.018 inch.



Microcathéter Maestro™ Merit Medical
Diamètres : proximal 2.8 à 2.9F, distal 2.4F à 2.9F
Longueur 110 à 150cm

Microcathéter Progreat™ Terumo
Diamètre 2 à 2.8F
Longueur 110 à 150cm

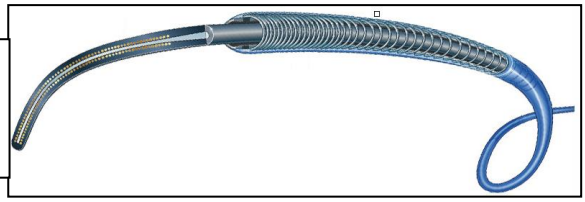

Il existe d'autres microcathéters sur le marché tels que : Progreat™ de Terumo ; Direxion Hi-Flo™ de Boston scientific ; Pursue™, et Swift Ninja™ de Merit Medical, etc…

Il existe également d'autres fournisseurs de microfils guides : Fathom™ de Boston Scientific, Glidewire™ ou Radifocus® de Terumo, Trueform™ de Merit Medical, etc…

SUIVI POST-OPERATOIRE ET COMPLICATIONS

Le suivi post-chirurgical consiste en une consultation du chirurgien 4 à 6 semaines après l'intervention puis une consultation annuelle.
Les complications usuelles à court terme sont les saignements, le blocage transitoire de la vessie avec une incapacité temporaire à uriner, les infections urinaires. A long terme, la complication la plus fréquente est l'éjaculation rétrograde, qui est une émission de sperme dans la vessie.

CONCLUSION

Les traitements de l'hypertrophie bénigne de la prostate sont très variés allant de la phytothérapie aux traitements laser. L'arsenal thérapeutique est en constante évolution avec de nouvelles techniques en vogue rendant d'autres plus anciennes désuètes.
La chirurgie laser est une évolution voire une révolution dans la chirurgie de l'adénome.
Beaucoup de techniques ont été très rapidement abandonnées, telles que l'injection d'alcool absolu ou l'injection de toxine botulique, au profit d'innovations plus efficaces et moins morbides.
Toutes ces innovations techniques sont encore en cours d'évaluation, on a donc très peu de recul sur le long terme.
Le challenge de la prise en charge de l'hypertrophie de la prostate relève du traitement le moins invasif, avec l'hospitalisation la plus courte possible en tendant vers l'ambulatoire, le moins de complications et de gêne sexuelle post-opératoire possible.

BIBLIOGRAPHIE

- Association française d'urologie: www.urofrance.org
- www.europharmat.fr
- Dossier du CNHIM: Octobre 2017, XXXVIII, 5
- DesgrandchampsF., de Gouvello A., Mongiat-Artus P., Cortesse A., Meria P. Traitement d'une hypertrophie bénigne de la prostate par radiofréquences. EMC (Elsevier Masson SAS, Paris), Techniques chirurgicales -Urologie, 41-274-B, 2008.
- Présentation Kebomed®: Rezum™
- Présentation BARD®: les stents en urologie
- Bach T. et al. Laser treatment of benign prostatic obstruction: basics and physical differences. European association of urology(Elsevier), 61-317-325, 2012.
- Image électrovaporisation: Comparison of the depth of the desiccated zone with selected vaporizing-cutting electrodes: a basic study in animals N. ISHIKAWA, N. GOYA, Y. IGUCHI, F. TODA, S. NISHINO, M. ISHIJIMA* and H. TOMA dans le BJU International (2000), 85, 754±758
- Transurethral Electrovaporization of the Prostate Alexis E. Te, M.D., And Steven A. Kaplan, M.D.
- Liste LPPR - Ameli