

REVUE DES DISPOSITIFS MEDICAUX (DM) UTILISES DANS LES TASSEMENTS VERTEBRAUX

REVIEW OF MEDICAL DEVICES USED IN VERTEBRAL COMPRESSION FRACTURES

Annabel GOUBIL¹, Kevin BUFFENOIR BILLET², Johann CLOUET¹, Fabien NATIVEL^{1,*}

¹Pharmacie à Usage Intérieur, Hôpital Saint Jacques, CHU de Nantes, France

² Service de Neurochirurgie, Hôtel Dieu, CHU de Nantes, France

Auteur Principal :

GOUBIL Annabel, Interne en Pharmacie Hospitalière, Pharmacie à Usage Intérieur, Hôpital Saint Jacques, CHU de Nantes, 44093 Nantes, France

annabel.goubil@gmail.com

Co-Auteurs

Pr BUFFENOIR BILLET Kevin, Professeur des Universités Praticien Hospitalier, Service de Neurochirurgie, Hôtel Dieu, CHU de Nantes, 44000 Nantes, France

Pr CLOUET Johann, Professeur des Universités Praticien Hospitalier, Pharmacie à Usage Intérieur, Hôpital Saint Jacques, CHU de Nantes, 44093 Nantes, France

* Auteur correspondant :

Dr NATIVEL Fabien, Pharmacien Assistant Hospitalo-Universitaire, Pharmacie à Usage Intérieur, Hôpital Saint Jacques, CHU de Nantes, 44093 Nantes, France

fabien.nativel90@gmail.com

Nom des services et des institutions à qui le travail est attribué

Pharmacie à Usage Intérieur, Hôpital Saint Jacques, CHU de Nantes, Nantes, France

Service de Neurochirurgie, Hôtel Dieu, CHU de Nantes, Nantes, France

Mots clés : Dispositifs médicaux, Chirurgie mini-invasive, Tassements vertébraux

Keywords : Medical devices, Mini-invasive surgery, Vertebral compression fractures

Résumé

Les tassements vertébraux sont des fractures qui entraînent une diminution de la hauteur vertébrale. Chez les patients, ces fractures s'accompagnent de troubles allant d'une légère limitation des activités quotidiennes à une perte d'autonomie totale à long terme. La prise en charge médicamenteuse est le traitement de première intention mais n'est malheureusement efficace que dans la moitié des cas. C'est dans ce contexte que des alternatives chirurgicales mini-invasives se sont développées, réalisées par des radiologues interventionnels, des neurochirurgiens et des chirurgiens orthopédistes. La vertébroplastie, la lordoplastie, la kyphoplastie à ballonnets, la prise en charge *via* un système de réduction du fragment vertébral et l'implantation d'un dispositif médical directement dans la vertèbre lésée, constituent ces alternatives chirurgicales. Elles permettent de soulager rapidement la douleur, stabiliser le rachis, réduire la compression, et pour certaines d'entre elles, restaurer la hauteur vertébrale et corriger la déformation du rachis. Après avoir présenté les différentes prises en charge mini-invasives des tassements vertébraux, l'objectif principal de cet article est de réaliser une revue de l'ensemble des dispositifs médicaux utilisés lors de ces interventions.

Abstract

Vertebral compression fractures lead to a loss of vertebral height. For patients, these fractures are causing troubles, ranging from a slight limitation of daily activities to a loss of total autonomy over the long term. Painkillers are the first-line treatment but it is unfortunately only effective in half of the cases. Against this background, mini-invasive surgeries have been developed in recent years, performed by interventional radiologists, neurosurgeons and orthopaedic surgeons. Among them vertebroplasty, lordoplasty, balloon kyphoplasty, using of a medical device for vertebral fragment reduction or implantation of a medical device directly

in the injured vertebral body have been developed. They can quickly calm pain, stabilize the spine, reduce compression, and for some of them, restore spinal height and correct deformity of the spine. After presenting the various minimally invasive treatments for vertebral compression, the main aim of this paper is to carry out a review of all the medical devices used during these interventions.

I . Introduction

Les tassements vertébraux sont des fractures qui se manifestent par une diminution de la hauteur du corps vertébral. Elles sont visibles à l'imagerie par résonance magnétique (IRM) (*Figure 1*). Elles peuvent survenir de manière spontanée ou suite à un traumatisme, et concerner un os sain, mais également pathologique (ostéoporotique ou cancéreux). Malgré de grandes améliorations dans la prévention et la prise en charge de ces fractures, elles en demeurent néanmoins courantes et leurs apparitions sont liées à l'augmentation de l'espérance de vie et de la sédentarité (1,2). Elles touchent principalement les personnes âgées de plus de 65 ans (3,4). Très douloureuses pour les patients, elles mènent à une véritable perte d'autonomie sur le long terme. La prise en charge médicamenteuse est souvent insuffisante (5). Dans ce contexte, différents types d'interventions chirurgicales mini-invasives ont été développées ces dernières années (6). Ces interventions chirurgicales ont toutes pour point commun une étape d'injection de ciment. Lorsque seule cette étape d'injection de ciment au niveau de la vertèbre lésée est réalisée, cette intervention porte le nom de vertébroplastie. Ce type d'intervention présente un effet antalgique notoire et permet de stabiliser le rachis et limiter la compression. Un risque de retassement demeure cependant notable à moyen terme, en lien notamment avec une déformation rachidienne non totalement corrigée (7). Ainsi, afin de limiter ces perturbations, d'autres modalités se sont développées. Il s'agit des techniques de lordoplastie, de kyphoplastie à ballonnets, l'utilisation d'un instrument de réduction du fragment vertébral ou encore l'insertion d'un dispositif médical implantable, en plus du ciment (8). Actuellement, en raison de leur développement récent mais aussi de la diversité des profils de fractures des patients, la supériorité d'une intervention par rapport à une autre n'a pas été, à ce jour, démontrée et aucun consensus n'existe actuellement dans le choix de la technique. Après avoir exposé des généralités sur les tassements vertébraux, cette revue détaillera les différentes techniques et dispositifs médicaux utilisés.

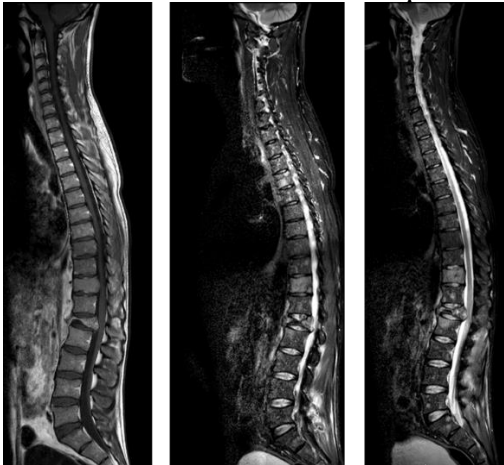


Figure 1 : IRM de rachis – évolution de tassements vertébraux au cours du temps

II. Généralités

2.1 Rappels anatomiques

La colonne vertébrale, ou rachis, sert à porter l'extrémité encéphalique, protéger la moelle spinale (appartenant au système nerveux central) et est le point d'insertion des membres et de très nombreux muscles. Elle est constituée d'une colonne mobile de 24 vertèbres libres (7 cervicales, 12 thoraciques, 5 lombaires) et d'une colonne fixe constituée des vertèbres soudées formant le *sacrum*.

A l'exception de l'atlas et de l'axis (les deux premières vertèbres cervicales), toutes les vertèbres se présentent sous la forme suivante (*Figure 2*) :

Un corps vertébral ventral qui soutient la vertèbre, plus épais au niveau lombaire qu'au niveau cervical
 Un arc vertébral dorsal constitué de pédicules (*p*), de lames et de processus
 Un *foramen* vertébral délimité par le corps et l'arc vertébral, contenant la moelle, les méninges et les racines des nerfs spinaux

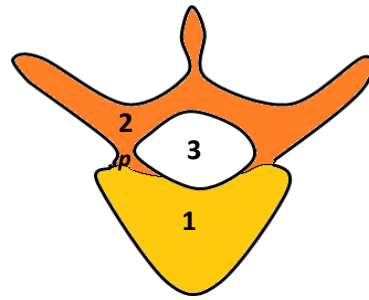


Figure 2 :
Schéma d'une vertèbre type
(Vue supérieure)

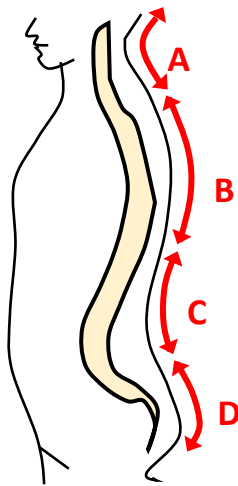


Figure 3 :
Schéma du rachis
(Vue latérale)

Le rachis est parfaitement rectiligne de face, et présente des courbures de profil (*Figure 3*) :

Les courbures cervicales et lombaires (A, C) ont une concavité dorsale. Lorsque cette courbure est accentuée et devient pathologique, elle est nommée lordose.

Les courbures thoraciques et sacroccocygiennes (B, D) ont une concavité ventrale. Lorsque cette courbure est accentuée et devient pathologique, elle est nommée cyphose.

2.2. Etiologie des tassements vertébraux

Les tassements vertébraux peuvent être de trois origines :

traumatique sur des vertèbres saines ;

traumatique sur des vertèbres ostéoporotiques. Ces tassements représentent la majorité des tassements vertébraux. Chaque année en Europe, environ 1.4 millions d'individus sont diagnostiqués (9). Jusqu'à 50 ans, l'origine ostéoporotique est retrouvée de façon équivalente chez l'homme comme chez la femme. Au-delà de 50 ans, les femmes sont plus touchées, notamment celles d'origines caucasienne et asiatique (10). Au total, il est estimé qu'un quart des femmes ménopausées présenteront une fracture vertébrale d'origine ostéoporotique au cours de leur vie (7).

spontanée ou traumatique secondaire à des cancers primitifs (myélomes, sarcomes) ou des métastases osseuses (11). En 2019, *Sorensen* et al. ont montré que 5 à 10% des patients souffrant de cancer développeront des métastases au niveau du rachis, causant à terme des tassements vertébraux (12).

2.3 Complications des tassements vertébraux

Les tassements vertébraux sont extrêmement douloureux pour les patients. Ces douleurs s'expliquent par l'association de stimulations nociceptives au niveau du rachis et de contractions musculaires constantes (13,14). En raison de ces douleurs, les patients présentent des difficultés pour effectuer des activités de la vie quotidienne, entraînant une perte d'autonomie à long terme (15).

En l'absence de prise en charge, l'intensité des douleurs conduit les patients à rester alités. Cet alitement va conduire à des complications de décubitus, tels que des troubles pulmonaires et digestifs, des escarres, des thromboses veineuses profondes, ainsi que des accidents vasculaires cérébraux (1,16,17).

Parallèlement, la diminution d'activité physique est un facteur de risque d'ostéoporose, exposant le patient à un risque accru de nouvelles fractures en cas de récurrences de chutes (14,18).

2.4. Prise en charge thérapeutique

Le traitement de première intention est symptomatique à visée antalgique afin d'améliorer la qualité de vie des patients. Cependant, ce traitement médicamenteux ne soulage que partiellement les douleurs des patients, qui restent algiques dans la moitié des cas (5,19).

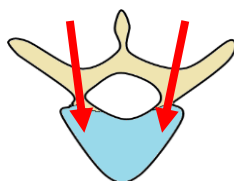
Pour éviter l'accroissement de ces douleurs et leurs complications, une intervention chirurgicale devient le plus souvent nécessaire. Différents types de prise en charge par voie mini-invasive existent : la vertébroplastie, la lordoplastie, la kyphoplastie à ballonnet, l'utilisation d'un instrument de réduction du fragment vertébral, ou le recours à la pose d'un dispositif médical implantable.

Toutes ces interventions comprennent une étape d'injection de ciment, réalisées selon différentes modalités. Lors de l'injection unique de ciment ou vertébroplastie, cette injection est effectuée à haute pression directement dans la vertèbre endommagée. Elle contribue à calmer la douleur, réduire la compression vertébrale et stabiliser la colonne vertébrale.

Néanmoins, elle ne permet ni une restauration de la hauteur vertébrale ni une correction de la cyphose.

Lors des autres types de prises en charge, l'injection de ciment est réalisée selon un mode opératoire différent (*Voir Partie 3.1.*). Ainsi, une restauration de la hauteur vertébrale et une correction de la cyphose sont attendues. Ces types de chirurgie sont souvent pratiqués quand l'espérance de vie du patient est élevée.

Ces interventions mini-invasives se font par voie percutanée. Les incisions, de petite taille, permettent de limiter le temps opératoire et la durée d'hospitalisation en comparaison à une chirurgie orthopédique conventionnelle. Pour le patient, le soulagement de la douleur est quasiment immédiat, avec une mobilisation possible rapidement et une reprise des activités de leur vie quotidienne (14).



Au cours de ces interventions, l'accès au corps vertébral de la vertèbre lésée est le plus souvent réalisé par voie transpédiculaire et de manière bilatérale (*Figure 4*).

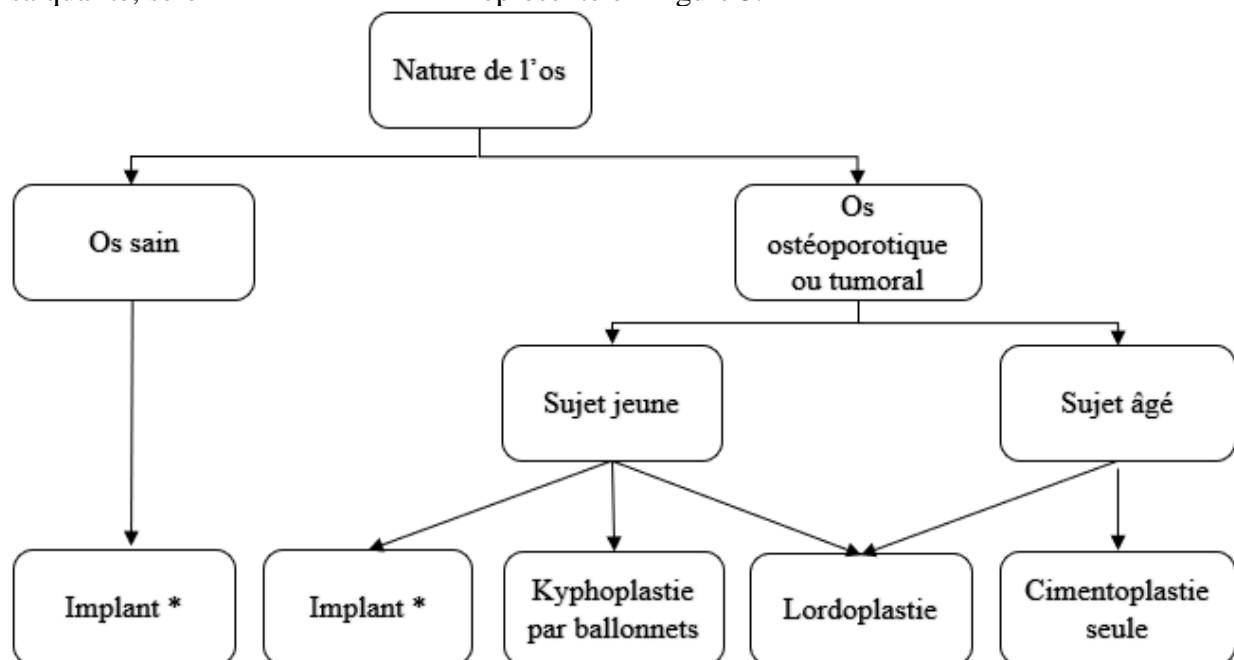
Figure 4 : Schéma d'une vertèbre thoracique T6 (Vue Supérieure)

En rouge un accès transpédiculaire bilatéral

Parallèlement, le recours à des dispositifs médicaux d'ostéosynthèse peut compléter ces interventions pour consolider le rachis en cas d'instabilité majeure. Ces dispositifs n'étant pas utilisés en première intention dans la prise en charge des tassements vertébraux, ils ne seront pas traités dans cette revue.

2.5. Choix du type de chirurgie

Le choix du type de chirurgie et du dispositif médical utilisé dépend de l'anatomie, du type de fracture vertébrale (niveau, qualité de l'os), des pathologies sous-jacentes du patient, mais aussi de la formation des praticiens en fonction de leur discipline (neurochirurgiens, orthopédistes, radiologues interventionnels). A l'heure actuelle, il n'existe pas de consensus établi pour la prise en charge de ces tassements vertébraux (manque de recul clinique, multiplicité des profils de fractures, résultats variant selon les différentes études réalisées), ce qui entraîne une prise en charge personnalisée des patients. Néanmoins, même s'il n'existe pas de recommandations officielles quant au choix des dispositifs médicaux utilisés, il est possible de faire correspondre un type d'intervention à chaque grande catégorie d'os suivant sa qualité, selon l'arbre décisionnel représenté en Figure 5.



** Tous les implants peuvent être utilisés en cas de fracture sur os sain ou os ostéoporotique. En cas de fracture sur un os tumoral, seul l'implant KIVATM de la société BENVENUE MEDICAL a démontré une non infériorité par rapport à la kyphoplastie à ballonnets (20)*
 Figure 5 : Arbre décisionnel – Choix du type d'intervention selon la qualité de l'os

2.6. Complications chirurgicales

Le risque de complication majeure, entraînant un handicap permanent, un coma ou le décès du patient est extrêmement faible (< 1%) (21). Néanmoins, d'autres complications peuvent survenir.

2.6.1. Risque de fuite de ciment

Au cours de ces interventions chirurgicales, le risque de fuite de ciment est d'environ 30 à 70%. Cette fuite de ciment est néanmoins le plus souvent asymptomatique (22). Il est aussi possible que cette fuite survienne dans les vaisseaux avec un risque accru d'embolie pulmonaire, ou dans l'espace interspinal avec un risque de complications nerveuses. Ce risque

de fuite est très variable selon le type de fracture, le type de ciment utilisé et l'expérience du praticien (22).

2.6.2. Risque de toxicité nerveuse liée à la polymérisation du ciment

Le ciment osseux est un matériau viscoélastique nécessitant une étape de polymérisation extemporanée suite au mélange d'une poudre et d'un liquide activateur. Cette polymérisation exothermique entraîne une élévation locale de la température de l'interface os / ciment lors de l'implantation (> 50°C) et est associée au dégagement de radicaux cytotoxiques pouvant être responsable d'une neurolyse locale (23).

2.6.3. Fractures pédiculaires ou de vertèbres adjacentes

L'injection de ciment conduit à une augmentation de la solidité de la zone traitée du rachis. Bien que volontaire, elle s'accompagne d'un déséquilibre par rapport aux zones adjacentes. Ainsi des fractures pédiculaires et des vertèbres adjacentes sont des complications rencontrées à moyen terme. Il est estimé que ce risque est de 12.4% à 2 ans post-injection, et de 52% à 4 ans post-injection. (24,25).

2.6.4. Autres complications

Des infections, saignements et réactions allergiques (liées notamment au PMMA ou à l'agent opacifiant) peuvent également se produire (26).

III. Modalités de prise en charge chirurgicale des tassements vertébraux.

3.1. Les injections de ciments

3.1.1. Introduction

Lors des prises en charge de tassements vertébraux, le ciment est injecté soit :
sous pression directement au niveau de la vertèbre endommagée dans le cadre de la vertébroplastie ;
sous pression directement au niveau de la vertèbre endommagée ainsi qu'aux étages vertébraux inférieurs et supérieurs dans le cadre de la lordoplastie ;
dans une cavité définie par un ballonnet dans le cadre d'une kyphoplastie à ballonnets ;
dans un espace défini par un système de réduction du fragment vertébral ;
en complément d'une pose de dispositif médicaux implantables.

Lors d'une injection de ciment, deux ou trois dispositifs médicaux sont utilisés : le ciment implanté au niveau de la fracture, le mélangeur pour reconstituer le ciment et l'injecteur, nécessaire quand l'injection se fait sous pression, directement au niveau de la vertèbre sans réduction de la fracture ni création préalable d'une cavité.

3.1.2. Les différents types de ciments utilisés

Plusieurs familles de ciments sont disponibles sur le marché européen : des ciments acryliques de viscosités différentes et des ciments à base de silicone. Ces derniers ciments présentent des propriétés intéressantes, mais sont plus chers, moins faciles à utiliser, et présentent moins de recul clinique, ce qui explique une fréquence d'utilisation qui demeure anecdotique.

3.1.2.1. Les ciments acryliques

Les ciments acryliques sont les plus anciens des ciments mis sur le marché. Du fait de leur excellente biocompatibilité, ce sont également les plus couramment utilisés. Il s'agit de matériaux viscoélastiques issus de la réaction chimique d'une poudre et d'un liquide activateur nécessaire à leur polymérisation. Leur préparation est réalisée extemporanément lors de l'intervention. Non biodégradables, ils présentent des caractéristiques de résistance mécanique élevées et permettent de jouer le rôle de calage et de répartiteur de charges. Ils peuvent entraîner une toxicité nerveuse suite à une réaction exothermique lors de leurs polymérisations (23). Le ciment acrylique le plus couramment utilisé est constitué de Poly-Methyl-MethAcrylate (PMMA) et d'un produit radioopacifiant (le sulfate de baryum, le dioxyde de zirconium, le tantalum) pour le rendre visible à l'imagerie per-opératoire (26). Différentes viscosités de ciments en PMMA sont disponibles, allant du ciment faible viscosité (LVC - Low Viscosity Cement) au ciment haute viscosité (HVC - High Viscosity Cement). Cette différence de viscosité n'est cependant pas accompagnée de différence significative en termes d'efficacité clinique. Le choix de la viscosité est essentiellement dicté par la densité osseuse du patient, ainsi que par les habitudes du praticien. Les ciments haute viscosité permettent néanmoins de minimiser le risque de fuite au niveau du disque intervertébral et des veines périphériques. Cependant, aucune différence significative entre les deux ciments n'a pu être prouvée concernant le risque de fuite dans l'espace interspinal et l'aire paravertébrale (27). Les ciments à haute viscosité sont également plus faciles à injecter du fait de leur consistance.

Différents paramètres sont à prendre en compte lors du choix du ciment, tels que :
le temps de reconstitution du ciment ;
le temps d'attente pour que le ciment ait la consistance souhaitée par le praticien ;

le temps de travail pendant lequel la viscosité du ciment reste optimale pour garantir l'injection ;

le temps de prise à la suite duquel le ciment est suffisamment solidifié dans le corps vertébral ;

la température atteinte lors de la polymérisation du ciment.

Dans le cas de tassements vertébraux aux origines cancéreuses, des molécules cytostatiques (méthotrexate, doxorubicine, cisplatine) peuvent être associées aux ciments acryliques afin de permettre un effet prolongé local (28). Des ciments composites associant des microcapsules de paraffine à la poudre de ciment se sont développés afin de limiter la réaction exothermique neurotoxique. En effet, l'ajout de paraffine permet l'absorption de la chaleur dégagée lors de la polymérisation du ciment (29). Une liste (*non exhaustive*) des ciments acryliques disponibles sur le marché européen avec leurs caractéristiques principales est résumée dans le Tableau I.

3.1.2.2. Les ciments à base de silicone

Un ciment à base de silicone, le VK100, composé de diméthyl méthylvinyl siloxane et de sulfate de baryum est décrit dans plusieurs études. Par rapport aux ciments acryliques, il présente l'avantage de ne pas entraîner de réaction exothermique, d'être maniable plus longtemps et de présenter une rigidité extrêmement proche des vertèbres natives : en effet, l'utilisation de ciment acrylique peut conduire à une rigidité trop importante, se manifestant par une fragilité de la vertèbre traitée, voire des vertèbres adjacentes non traitées. Ces ciments à base de silicone, plus souples, ont pour objectif de réduire ce risque (30). L'intervention prend alors le nom d'élastoplastie (31). Néanmoins, leur prix relativement élevé et leur faible recul clinique font que leur utilisation reste à la marge par rapport aux ciments acryliques.

Tableau I : Tableau comparatif des caractéristiques *des ciments acryliques marqués CE (liste non exhaustive)*

Fournisseur	Nom de la gamme	Viscosité	Radio opacité	Temps de mélange (23°C)	Temps de manipulation (23°C)	Temps d'injection (23°C)	Temps de prise (23°C)	Mélangeur	Système injection
CAREFUSION	<i>Avatex™</i> <i>BCPM003</i>	Faible	30%	60 s	1 min	14 min	17 à 27 min	Kit ciment + agitateur	<i>Avatex™</i> (AVT00BT)
THE SURGICAL COMPANY - ADHESIA	<i>Vertefix Plus™</i>	Faible	35%	30 s	NR	12 min	NR	Minimix™	<i>OsteoForce™</i> / <i>Duroject™</i> + Aiguille 11 ou 13G
	<i>Thermafrix™</i>	Faible	50%	45 s	NR	10 min	NR		
	<i>Osteofix™</i>	Moyenne	45%	30 s	NR	22 min	NR		
HERAEUS	<i>Osteopal V™</i>	Faible	45%	30 s	1 min 30s	16 min	6 min	Non	Aiguille 13G
	<i>Osteopal Plus™</i>	Faible	45%	30 s	1 min 30s	18 min	10 min		Aiguille 13G
	<i>Osteopal G™</i>	Faible	45%	30 s	1 min 30s	8 min	7 min		Aiguille 13G
MEDTRONIC	<i>Kyphon Xpede™</i>	Faible	30%	60 s	1 min	14 min	4 min	Kyphon Mixer™	<i>Bone Fillers Cement™</i> <i>Delivery System™</i>
	<i>Kyphon HV-R™</i>	Haute	30%	120 s	6 min	8 min	4 min		
SAFE-ORTHOPAEDICS	<i>SteriSpine VA™</i>	Haute	30%	60 s	Immédiat	13 min	4 min		NR
STRYKER	<i>Cohesion™</i>	Haute	45%	45 s	5 min	15-20 min	10 min	Bol / Spatule	<i>Cement Filer™</i>
	<i>Spineplex™</i>	Faible	30%	60 s	1 min	6 min	8 min	Autoplex Mixer™ / PCD™ / ACM™	
	<i>Vertaplex™</i>	Moyenne	30%	60 s	6 min	18 min	10 min		
	<i>Vertaplex HV™</i>	Forte	30%	90 s	Immédiat	18 min	10 min	Autoplex Mixer™ / PCD-HV™ / HV™	
THIEBAUD	<i>Be-Ever™</i>	Haute	NR	30 s	1 min 30s	9 min	3 min 30 s	M'NX™ / M'NXS™	X'Tens™
	<i>V-Fast™</i>	Basse	45%	60 s	5 min	10-15 min	NR		

3.1.3. Les mélangeurs de ciment

Les ciments sont préparés extemporanément au moment de l'intervention en mélangeant une poudre et un liquide activateur. Ce mélange peut être réalisé directement dans un bol avec une spatule, ou grâce à un mélangeur à ciment qui permet d'éviter cette étape manuelle et d'obtenir un ciment plus homogène en système clos, afin de protéger le manipulateur de la toxicité du mélange. Les mélangeurs utilisés permettant de préparer les ciments sont présentés dans le Tableau II. Quelques exemples sont représentés sur les Figures 6, 7, 8 et 9.

Tableau II : *Fournisseurs commercialisant des mélangeurs de ciment marqués CE (liste non exhaustive)*

Fournisseur	Nom de la gamme
THE SURGICAL COMPANY – ADHESIA	<i>Minimix™ CMM1</i> (Figure 6)
	<i>Minimix™ CMM4</i>
MEDTRONIC	<i>Kyphon™ A07A</i>
SAFE-ORTHOPAEDICS	(Figure 7)
STRYKER	<i>Autoplex mixer™</i> (Figure 8)
THIEBAUD	<i>M'nx™</i> (Figure 9)

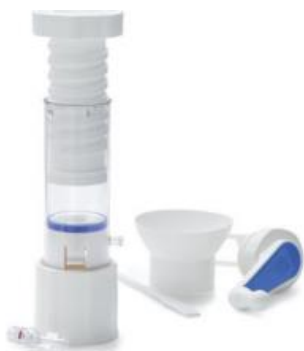

Figure 6 : Exemple de mélangeur à ciment *Minimix™ CMM1* – THE SURGICAL COMPAGNY



Figure 7 : Exemple de mélangeur à ciment SAFE ORTHOPAEDICS



Figure 8 : Exemple de mélangeur à ciment *Autoplex mixer™* – STRYKER

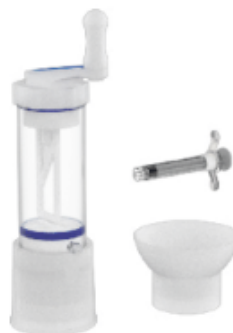

Figure 9 : Exemple de mélangeur à ciment *M'nx™* – THIEBAUD

3.1.4. Les injecteurs de ciment

Les injecteurs permettent une injection sous pression, directement dans les vertèbres, sans création d'une cavité préalable. Il s'agit de dispositifs médicaux captifs des ciments correspondants. Les injecteurs sont résumés dans le Tableau III et des exemples d'injecteurs sont représentés sur les Figures 10 et 11.

Tableau III : *Fournisseurs commercialisant des injecteurs de ciment marqués CE (liste non exhaustive)*

Fournisseur	Nom de la gamme	Volume seringue	Viscosité ciment injecté	Spécificités éventuelles
THE SURGICAL COMPANY - ADHESIA	<i>OsteoForce™</i>	10 mL	Faible	Chaque demi-tour de la poignée des injecteurs délivre 0,2 ml de ciment
	<i>DuroJect™</i>	10 mL	Faible / Moyenne	Chaque tour complet de la poignée de l'injecteur délivre 0,2 ml de ciment (<i>Figure 10</i>)
THIEBAUD	<i>X'tens™</i>	2,5 mL	Haute	Mandrin en inox avec repère tous les 0,5mL (<i>Figure 11</i>)
STRYKER	<i>Autoplex Mixer™</i>	12 mL	Haute	Chaque tour complet de la poignée de l'injecteur délivre 0,5 ml de ciment
	<i>PCD™</i>	10 mL	Faible / Moyenne	Chaque tour complet de la poignée de l'injecteur délivre 0,4 ml de ciment

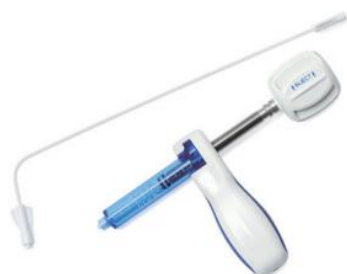

Figure 10 : Exemple d'injecteur à ciment DuroJect™ – THE SURGICAL COMPAGNY

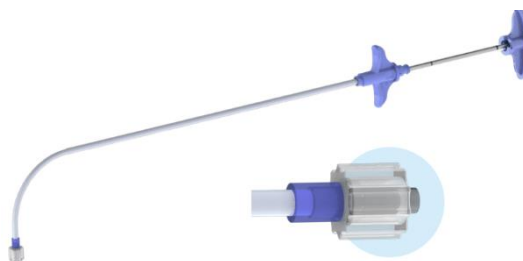


Figure 11 : Exemple d'injecteur à ciment X'Tens™ – THIEBAUD

3.1.5. La procédure d'injection de ciment

Toutes les interventions décrites comprennent une étape d'injection de ciment.

Lors d'une prise en charge par vertébroplastie (et lordoplastie), les dispositifs utilisés doivent permettre une injection à haute pression. En effet, pour atteindre la zone souhaitée la pression d'injection du ciment doit être supérieure à la pression locale de l'os trabéculaire. Un injecteur de ciment est donc nécessaire.

Néanmoins, que le ciment soit injecté sous pression grâce à un injecteur lors de la vertébroplastie simple ou de la lordoplastie, ou sans pression lors des autres types d'interventions, le mode opératoire suit globalement le même schéma.

Ainsi, plusieurs étapes se succèdent. Une aiguille est d'abord introduite *via* un trocart (*Figure 12*) par voie transpédiculaire (unilatérale ou bilatérale) au niveau du corps vertébral fracturé (*Figure 13A*). Du ciment est ensuite injecté (*Figure 13B*), permettant la stabilisation du corps vertébral (*Figure 13C*). Cette intervention est réalisée sous fluoroscopie sous différentes incidences (axiale, coronale, sagittale) afin de suivre l'injection de ciment et ainsi limiter le risque de fuite (*Figure 14*).

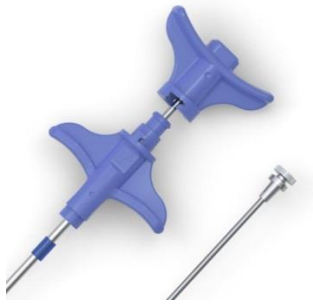

Figure 12 : Exemple de trocart de vertébroplastie – THIEBAUD

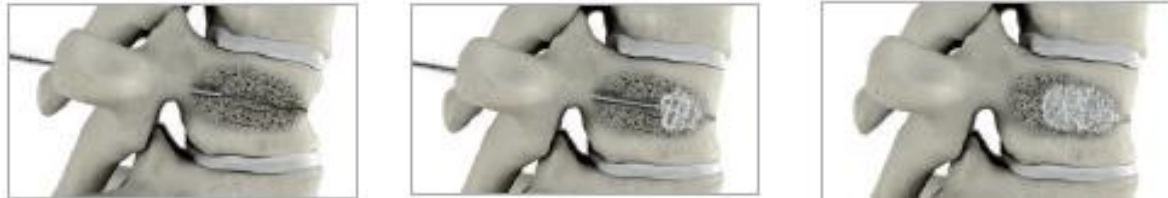

Figure 13 : Les différentes étapes de la cimentoplastie - STRYKER
introduction d'une aiguille, (B) injection du ciment, (C) stabilisation de la vertèbre

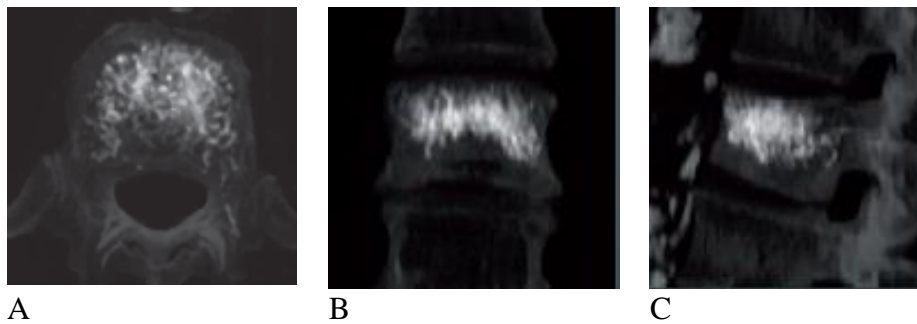


Figure 14 : Radiographies de vertèbres lors d'une injection de ciment - STRYKER
vue axiale, (B) vue coronale, (C) vue sagittale

3.2. La lordoplastie

3.2.1. Introduction

La lordoplastie consiste à réaliser, sous pression, plusieurs injections de ciment à différents étages du rachis. Elle permet de soulager la douleur du patient, de restaurer la hauteur vertébrale en réduisant la fracture et aussi de corriger la cyphose. Elle est réalisée indifféremment de l'âge du patient, sur un os tumoral ou ostéoporotique.

3.2.2. La procédure de lordoplastie

Lors de cette prise en charge, six injections de ciment vont généralement être nécessaires : deux au niveau de la vertèbre endommagée (par voie transpédiculaire bilatérale), et quatre au niveau des corps vertébraux adjacents (deux au-dessus et deux au-dessous). Le rachis est maintenu dans une position de lordose grâce aux trocarts pendant l'injection et la prise du ciment (Figure 15) (32).

Cette intervention permet de restaurer la hauteur vertébrale, de diminuer le risque de fracture au niveau adjacent et aussi d'éviter le retassement à distance qui peut se produire lors d'une prise en charge par kyphoplastie à ballonnet (33).

Le risque majeur de ce type d'intervention est la fuite de ciment. En effet, une quantité plus importante de ciment est injectée par rapport à une simple vertébroplastie. La conséquence

principale d'une fuite de ciment au niveau du disque intervertébral est l'augmentation du risque de fractures des vertèbres adjacentes (34). Ce risque est considéré comme non significatif tant que le nombre total d'injections se limite à 6. Quand le nombre d'injections est supérieur, le risque de fuite de ciment est considéré comme significatif, et la lordoplastie perd de son intérêt par rapport aux autres procédures (32).

Le matériel utilisé lors de ces interventions correspond aux ciments, mélangeurs et injecteurs décrits respectivement dans les Parties 3.1.2, 3.1.3 et 3.1.4.



Figure 15 : Trocarts maintenus en position lordotique, d'après Jeon et al, 2011 (32)

3.3. La kyphoplastie ou cyphoplastie à ballonnets

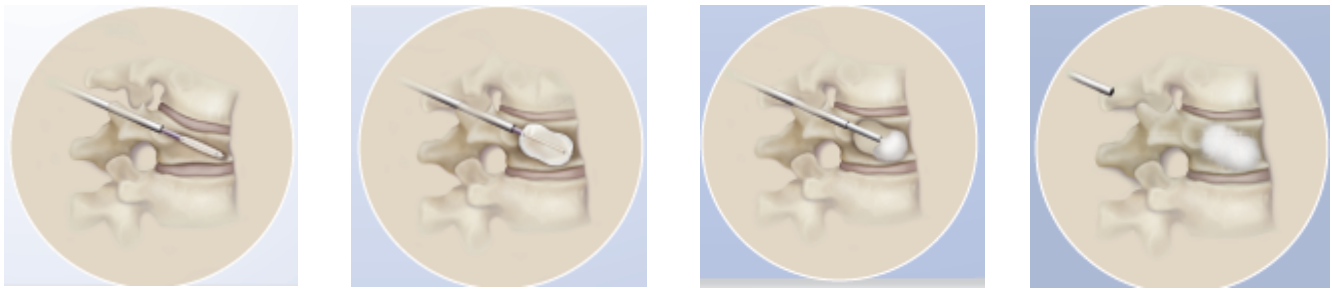
3.3.1. Introduction

La kyphoplastie à ballonnets consiste en une injection de ciment au niveau de la vertèbre lésée, dans une cavité préalablement définie *via* un ballon gonflé directement dans la vertèbre. Cette intervention a un effet antalgique rapide, et permet de réduire la compression, stabiliser la colonne, ainsi que corriger la cyphose.

La prise en charge des tassements vertébraux par kyphoplastie à ballonnets est souvent indiquée chez le sujet jeune, les lésions ostéoporotiques et les fractures d'origine tumorale (35). Dans ce dernier cas, des études ont montré la pertinence de l'association d'une ablation par radiofréquence pour détruire localement la tumeur et de la kyphoplastie par ballonnets pour restaurer la hauteur vertébrale. Ce type de traitement concerne des patients présentant des tumeurs vertébrales symptomatiques. L'objectif est palliatif et non curatif en améliorant la qualité de vie des patients (36–38).

3.3.2. La procédure de kyphoplastie à ballonnets

L'accès à la zone lésée se fait par voie transpédiculaire bilatérale à l'aide de trocarts de JamshidiTM (ou ostéointroducteurs) (Figure 16A). Les ballons sont ensuite insérés au travers de ces trocarts puis gonflés à haute pression, créant une cavité virtuelle qui restaure la hauteur vertébrale et réduit la fracture (Figure 16B). Après dégonflement et retrait des ballonnets, le ciment (captif du kit de kyphoplastie) est ensuite injecté dans une cavité déjà formée (Figure 16C). L'injection peut ainsi se faire à basse pression pour limiter le risque de fuite. Les trocarts sont ensuite retirés (Figure 16D).



A

B

C

D

Figure 16 : Les différentes étapes de la kyphoplastie par ballonnets - MEDTRONIC insertion des trocarts, (B) gonflement des ballonnets, (C) remplissage de la cavité virtuelle par du ciment, (D) retrait des trocarts

Les approches unilatérales par voie transpédiculaire peuvent également être réalisées grâce à des aiguilles d'accès courbes qui permettent de restaurer le corps vertébral dans son ensemble (*Figure 17*). Elles permettent d'utiliser moins de matériel et de diminuer le risque de fuite de ciment en limitant la quantité de ciment injecté.

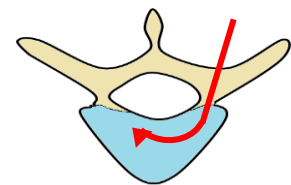


Figure 17 : Schéma d'une vertèbre avec accès transpédiculaire unilatéral (Vue supérieure)

Des interventions unilatérales par voie extrapédiculaire peuvent aussi être réalisées, mais sont moins courantes car plus risquées (*Figure 18*). En effet, le positionnement de l'aiguille au niveau lombaire est plus délicat. D'après *Mishra* et al., le risque principal est la section de l'artère segmentaire (39).

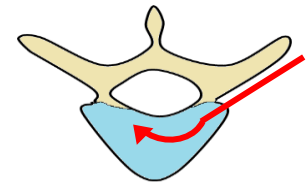


Figure 18 : Schéma d'une vertèbre avec accès extrapédiculaire unilatéral (Vue supérieure)

3.3.3. Les dispositifs médicaux disponibles

Les informations relatives aux kits de kyphoplastie à ballonnets marqués CE sont résumées dans le Tableau IV et des exemples de kits sont représentés sur les Figures 19, 20 et 21. Actuellement, les ballonnets les plus couramment utilisés ont des longueurs variables comprises entre 10 et 25 mm et peuvent supporter des pressions comprises entre 400 et 800 PSI. Des tailles d'aiguille d'accès de 8 et 10 G sont principalement utilisées lors des injections.

Tableau IV : Fournisseurs commercialisant des kits de kyphoplastie à ballonnets marqués CE (liste non exhaustive)

Fournisseurs	Nom de la gamme	Pression supportée	Taille de l'aiguille d'accès / de la canule de travail	Longueurs des ballons	Particularité
MEDTRONIC	<i>Xpander</i> TM	400 PSI	8 ou 10 G	10, 15 ou 20 mm	
	<i>Xpander II</i> TM	700 PSI	8 ou 10 G	10, 15 ou 20 mm	
	<i>Exact</i> TM (Figure 19)	400 PSI	8 ou 10 G	10 ou 15 mm	Ballons unidirectionnels pour limiter les contacts avec la zone latérale
	<i>Express</i> TM	400 PSI	8 ou 10 G	10 ou 15 mm	Adapté aux corps vertébraux de petites tailles
	<i>Express II</i> TM	700 PSI	8 ou 10 G	10, 15 ou 20 mm	
STRYKER	<i>IVAS Elite</i> TM	800 PSI	8, 10 ou 11G	10, 15 ou 20 mm	Aiguille droite - Gamme existant pour des approches uni- ou bipédiculaires
	<i>AVAflex</i> TM (Figure 20)	400 PSI	10 ou 11 G	15, 20 ou 30 mm	Aiguille courbe : approche unipédiculaire avec un résultat bipédiculaire
	<i>IVAS 13</i> TM	400 PSI	13 G	10, 15 ou 20 mm	Adapté aux corps vertébraux de petites tailles
SAFE-ORTHOPAEDICS	<i>SteriSpine VA</i> TM	700 PSI	8 G	10, 15 ou 20 mm	Kit prêt à l'emploi et à usage unique
MERIT MEDICAL	<i>Osseoflex</i> TM (Figure 21)	500 PSI	10 G	24 mm	Aiguille droite ou courbe articulée pour une approche unipédiculaire avec un résultat bipédiculaire
ORTHOPAEDICS & SPINE DEVELOPMENT	<i>Sanza</i> TM	400 PSI	11 G	10, 15 ou 20 mm	Kit prêt à l'emploi et à usage unique
JOHNSON & JOHNSON	<i>Synflate</i> TM	440 PSI	10 G	10, 15 ou 20 mm	Kit prêt à l'emploi et à usage unique



Figure 19 : Gamme *Exact*TM avec ballon unidirectionnel - MEDTRONIC

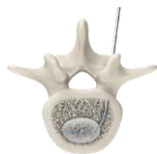

Figure 20 : Gamme *AVAflex*TM – STRYKER (vue supérieure)



Figure 21 : Gamme *Osseoflex*TM avec aiguille articulée – MERIT MEDICAL

3.4. Système de réduction du fragment vertébral

3.4.1 Introduction

Un seul dispositif appartient actuellement à cette catégorie : il s'agit du *Tektona™* de la société SpineArt. Il représente une alternative à la kyphoplastie à ballonnets et peut être utilisé dans tous les types de fractures (ostéoporotique, traumatique, tumoral) de T7 à L5. L'intervention permet de restaurer la hauteur vertébrale en réduisant la fracture et de corriger la cyphose, tout comme la lordoplastie. Elle est particulièrement adaptée aux patients présentant de multiples fractures vertébrales. En effet, un seul kit peut être utilisé à plusieurs reprises sur les différentes vertèbres lésées, car il peut être déployé plusieurs fois pour réduire les fractures et restaurer la hauteur vertébrale à chaque niveau du rachis.

Cependant, à l'heure actuelle, cette technique ne fait l'objet d'aucune publication dans la littérature. Par conséquent, les données concernant son efficacité demeurent limitées.

3.4.2. La procédure de réduction du fragment vertébral

La prise en charge est divisée en deux étapes. La première concerne la réduction de la fracture et la restauration de la hauteur vertébrale. La seconde consiste en l'injection de ciment pour solidifier le rachis et maintenir cette hauteur retrouvée.

Le système est constitué d'une lamelle flexible en nitinol (alliage de nickel et de titane) qu'il est possible de modeler à l'aide d'un instrument de réduction du fragment vertébral (VFR) (*Figures 22-23*). Cet instrument contient un système de blocage qui permet de maintenir la forme de la lamelle au cours de la procédure de réduction de la fracture.

L'accès au corps vertébral fracturé se fait bilatéralement par voie transpédiculaire. La lamelle est insérée *via* une aiguille d'accès puis progressivement déployée, permettant une réduction contrôlée de la fracture. Du ciment est ensuite injecté.



Figure 22 : Lamelles de nitinol flexible Tektona™ - SPINEART

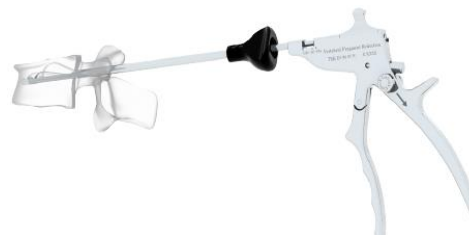

Figure 23 : Instrument VFR Tektona™ – SPINEART

3.5. Les dispositifs médicaux implantables (hors ciments)

3.5.1. Introduction

Chez un tiers des patients concernés par une prise en charge chirurgicale des tassements vertébraux, un/des implant(s) sont posés. Ces implants sont utilisés chez le sujet jeune lors de fractures traumatiques lorsque l'os est de bonne qualité, mais aussi dans le cas d'os ostéoporotique. Etant laissés en place dans le corps vertébral, ils diminuent le risque de retassement à distance (1).

3.5.2. La procédure d'implantation des dispositifs médicaux implantables

Quatre implants sont actuellement marqués CE :

le *SpineJack™* de VEXIM-STRYKER ;

l'*Osseofix™* de ALPHATEC SPINE ;

le *VBS™*, ou *Vertebral Body Stenting™* de DEPUY SYNTHES ;

le *KIVA System™* de BENVENUE MEDICAL.

3.5.2.1. SpineJack™ de VEXIM-STRYKER, Osseofix™ de ALPHATEC SPINE et VBS™ de DEPUY SYNTHES

Ces 3 implants ont des modes d'insertions similaires. Les implants sont insérés par voie transpédiculaire bilatérale au niveau de la vertèbre lésée *via* une canule de travail. Cette canule reste en place tout au long de la procédure afin de consolider et de sécuriser la bonne position des implants. Les implants sont déployés progressivement à l'aide d'un kit d'expansion pour restaurer la hauteur vertébrale et restent en place. (*Figure 24*). Après déploiement total de l'implant, le ciment (recommandé par le fournisseur de l'implant) est ensuite injecté *via* la canule de travail. La quantité de ciment nécessaire est moins importante que lors d'une prise en charge par kyphoplastie à ballonnets (40–42).

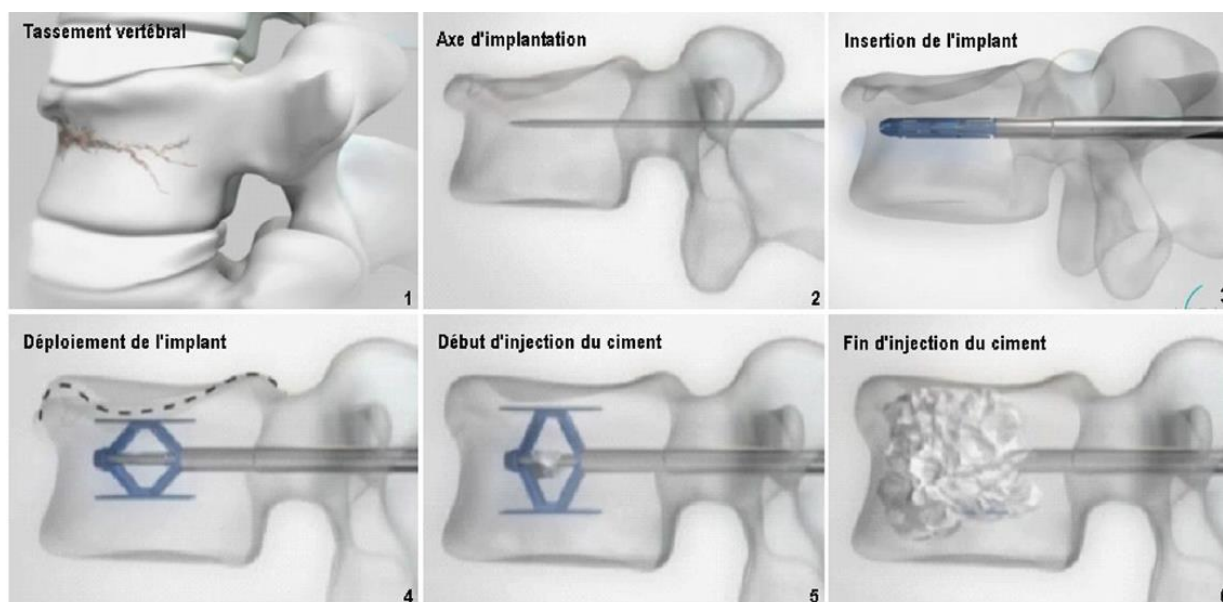
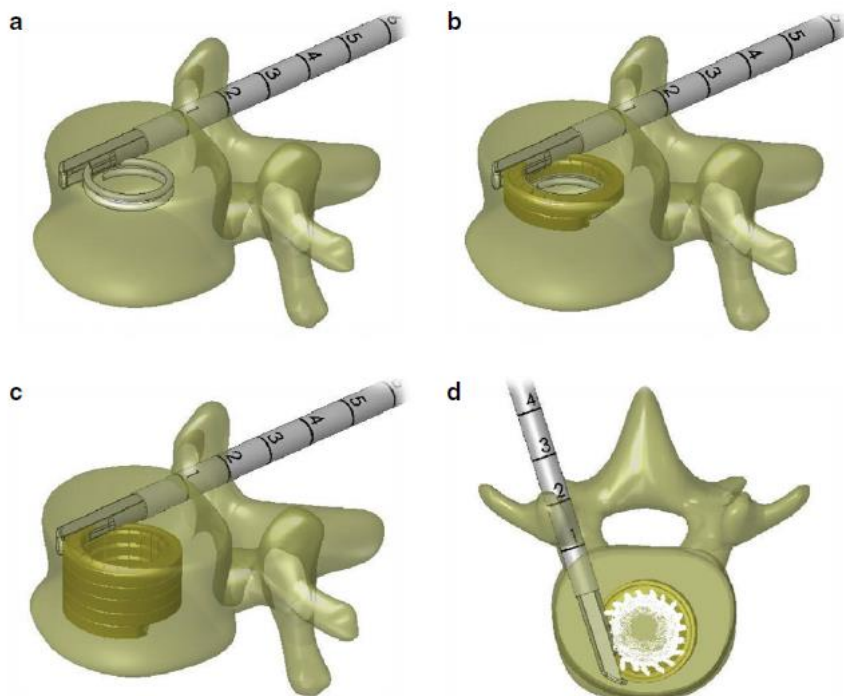


Figure 24 : Insertion du SpineJack™ dans le corps vertébral – VEXIM-STRYKER

3.5.2.2. KIVA System™ de BENVENUE MEDICAL

Un guide en nitinol hélicoïdal est inséré par voie transpédiculaire unilatérale *via* une canule de travail (*Figure 25A*). L'implant KIVA™ est ensuite progressivement déployé autour du guide (*Figure 25B*), puis le guide est retiré (*Figure 25C*). Après déploiement total de l'implant, le ciment (recommandé par le fournisseur de l'implant) est ensuite injecté par la canule de travail. Le ciment va être déposé *via* des pores dans la circonférence interne de l'implant, permettant de confiner celui-ci à l'intérieur du KIVA™. Une petite partie du ciment est en plus utilisée pour fixer le dispositif au sein de l'os intact en périphérie. (*Figure 25D*). Cet implant est le seul implant (hors ciment) à être aussi indiqué pour traiter des tassements vertébraux sur os tumoral (20).



*Figure 25 : Insertion du KIVA™ dans le corps vertébral – BENVENUE MEDICAL
 (A) déploiement d'un guide en nitinol par voie transpédiculaire unilatérale, (B) déploiement de l'implant KIVA™ autour du guide, (C) retrait du guide, (D) injection du ciment à proximité de l'implant KIVA™.*

3.5.3. Caractéristiques des différents implants

Des informations générales sur les tailles disponibles, la forme et la composition de ces 4 implants sont précisées dans le Tableau V et représentées sur les Figures 26, 27, 28 et 29.

Tableau V : Caractéristiques principales des dispositifs médicaux implantables marqués CE

Fournisseur	Dispositif	Zone du rachis	Type d'os	Approche	Forme de l'implant	Composition	Tailles disponibles (position repliée)
VEXIM - STRYKER	Spinejack™ (Figure 26)	T10 – L5	<ul style="list-style-type: none"> ● Sain ● Ostéoporotique 	Bilatérale	Cric	Titane	<ul style="list-style-type: none"> ● 4,2 mm ● 5 mm ● 5,8 mm
ALPHATEC SPINE	Osseofix™ (Figure 27)	T6 – L5 <i>Peut aussi être utilisé dans des fractures plus hautes au niveau thoracique, voire cervical [43]</i>	<ul style="list-style-type: none"> ● Sain ● Ostéoporotique 	Bilatérale	Mèche	Titane	<ul style="list-style-type: none"> ● 4,5 mm ● 5,5 mm ● 7 mm
DEPUY SYNTHES	VBS™ Vertebral Body Stenting (Figure 28)	T5 – L5	<ul style="list-style-type: none"> ● Sain ● Ostéoporotique 	Bilatérale	Stent	Titane	<ul style="list-style-type: none"> ● 15x13 mm ● 17x15 mm ● 17x20 mm
BENVENUE MEDICAL	KIVA™ (Figure 29)	T6 – L5	<ul style="list-style-type: none"> ● Sain ● Ostéoporotique ● Tumoral 	Unilatérale	Coil	Polyetherethereketone (PEEK)	<ul style="list-style-type: none"> ● 15x20 mm



Figure 26 : Spinejack™
VEXIM-STRYKER



Figure 27 : Osseofix™
ALPHATEC SPINE




Figure 28 : VBS™
DEPUY SYNTHES



Figure 29 : KIVA™
BENVENUE MEDICAL

IV . Conclusion

Motifs fréquents de consultation, les tassements vertébraux sont essentiellement d'origine ostéoporotique. Leur fréquence élevée chez les sujets âgés de plus de 65 ans et leur bénignité apparente ne doivent pas faire oublier leurs complications éventuelles et leur possible origine maligne. Chez les patients atteints de tassements vertébraux, l'apparition soudaine d'une douleur sourde puis chronique au dos peut être le signe d'une fracture de la colonne vertébrale. Elle mène ensuite à une véritable perte d'autonomie à long terme. Le traitement conservateur (alitement et/ou prise en charge médicamenteuse) peut atténuer la douleur, mais ne peut en aucun cas traiter l'os cassé. C'est dans ce contexte que des alternatives chirurgicales mini-invasives se sont développées, réalisées par des neurochirurgiens, orthopédistes et radiologues interventionnels. Le choix du type de chirurgie et du dispositif médical utilisé ne faisant, pour le moment, pas l'objet d'un consensus établi, une prise en charge mini-invasive personnalisée des patients avec fractures vertébrales est effectuée par les praticiens. Ainsi, cette revue des dispositifs médicaux permet de mieux connaître les spécificités du matériel utilisé lors de ces prises en charge.

References

1. El-Fiki M. Vertebroplasty, Kyphoplasty, Lordoplasty, Expandable Devices, and Current Treatment of Painful Osteoporotic Vertebral Fractures. *World Neurosurg.* 2016;91:628-32.
2. Svedbom A, Hernlund E, Ivergård M, Compston J, Cooper C, Stenmark J, et al. Osteoporosis in the European Union: a compendium of country-specific reports. *Arch Osteoporos.* 2013;8:137.
3. Dennison E, Cooper C. Epidemiology of osteoporotic fractures. *Horm Res.* 2000;54 Suppl 1:58-63.
4. Dewar C. Diagnosis and treatment of vertebral compression fractures. *Radiol Technol.* févr 2015;86(3):301-20; quiz 321-3.
5. Epstein NE. A Comparison of Kyphoplasty, Vertebroplasty, or Non-Surgical Treatment of Traumatic/Atraumatic Osteoporotic Vertebral Compression Fractures: A Short Review. *Surg Neurol Int.* 2019;10:54.
6. Zuo X-H, Zhu X-P, Bao H-G, Xu C-J, Chen H, Gao X-Z, et al. Network meta-analysis of percutaneous vertebroplasty, percutaneous kyphoplasty, nerve block, and conservative treatment for nonsurgery options of acute/subacute and chronic osteoporotic vertebral compression fractures (OVCFs) in short-term and long-term effects. *Medicine (Baltimore).* juill 2018;97(29):e11544.
7. Bousson V, Hamze B, Odri G, Funck-Brentano T, Orcel P, Laredo J-D. Percutaneous Vertebral Augmentation Techniques in Osteoporotic and Traumatic Fractures. *Semin Interv Radiol.* oct 2018;35(4):309-23.
8. Wang B, Zhao C-P, Song L-X, Zhu L. Balloon kyphoplasty versus percutaneous vertebroplasty for osteoporotic vertebral compression fracture: a meta-analysis and systematic review. *J Orthop Surg.* 22 oct 2018;13(1):264.
9. Johnell O, Kanis JA. An estimate of the worldwide prevalence and disability associated with osteoporotic fractures. *Osteoporos Int J Establ Result Coop Eur Found Osteoporos Natl Osteoporos Found USA.* déc 2006;17(12):1726-33.
10. Medical Advisory Secretariat. Balloon kyphoplasty for treatment of painful osteoporotic vertebral compression fractures: an evidence update. *Ont Health Technol Assess Ser.* 2010;10(20):1-22.

11. Bilsky MH, Lis E, Raizer J, Lee H, Boland P. The diagnosis and treatment of metastatic spinal tumor. *The Oncologist*. 1999;4(6):459-69.
12. Sørensen ST, Kirkegaard AO, Carreon L, Rousing R, Andersen MØ. Vertebroplasty or kyphoplasty as palliative treatment for cancer-related vertebral compression fractures: a systematic review. *Spine J Off J North Am Spine Soc*. 2019;19(6):1067-75.
13. Gennari C, Agnusdei D, Camporeale A. Use of calcitonin in the treatment of bone pain associated with osteoporosis. *Calcif Tissue Int*. 1991;49 Suppl 2:S9-13.
14. Sinaki M, Brey RH, Hughes CA, Larson DR, Kaufman KR. Balance disorder and increased risk of falls in osteoporosis and kyphosis: significance of kyphotic posture and muscle strength. *Osteoporos Int J Establ Result Coop Eur Found Osteoporos Natl Osteoporos Found USA*. août 2005;16(8):1004-10.
15. McCarthy J, Davis A. Diagnosis and Management of Vertebral Compression Fractures. *Am Fam Physician*. 1 juill 2016;94(1):44-50.
16. Silverman SL. The clinical consequences of vertebral compression fracture. *Bone*. 1992;13 Suppl 2:S27-31.
17. Schlaich C, Minne HW, Bruckner T, Wagner G, Gebest HJ, Grunze M, et al. Reduced pulmonary function in patients with spinal osteoporotic fractures. *Osteoporos Int J Establ Result Coop Eur Found Osteoporos Natl Osteoporos Found USA*. 1998;8(3):261-7.
18. Delmas PD, Genant HK, Crans GG, Stock JL, Wong M, Siris E, et al. Severity of prevalent vertebral fractures and the risk of subsequent vertebral and nonvertebral fractures: results from the MORE trial. *Bone*. oct 2003;33(4):522-32.
19. Shen M, Kim Y. Osteoporotic vertebral compression fractures: a review of current surgical management techniques. *Am J Orthop Belle Mead NJ*. mai 2007;36(5):241-8.
20. Korovessis P, Vardakastanis K, Vitsas V, Syrimpeis V. Is Kiva implant advantageous to balloon kyphoplasty in treating osteolytic metastasis to the spine? Comparison of 2 percutaneous minimal invasive spine techniques: a prospective randomized controlled short-term study. *Spine*. 15 févr 2014;39(4):E231-239.
21. Marcia S, Muto M, Hirsch JA, Chandra RV, Carter N, Crivelli P, et al. What is the role of vertebral augmentation for osteoporotic fractures? A review of the recent literature. *Neuroradiology*. août 2018;60(8):777-83.
22. Schmidt R, Cakir B, Mattes T, Wegener M, Puhl W, Richter M. Cement leakage during vertebroplasty: an underestimated problem? *Eur Spine J Off Publ Eur Spine Soc Eur Spinal Deform Soc Eur Sect Cerv Spine Res Soc*. juin 2005;14(5):466-73.
23. Lai P-L, Tai C-L, Chen L-H, Nien N-Y. Cement leakage causes potential thermal injury in vertebroplasty. *BMC Musculoskelet Disord*. 26 mai 2011;12:116.
24. Uppin AA, Hirsch JA, Centenera LV, Pfiefer BA, Pazianos AG, Choi IS. Occurrence of new vertebral body fracture after percutaneous vertebroplasty in patients with osteoporosis. *Radiology*. janv 2003;226(1):119-24.
25. Yi X, Lu H, Tian F, Wang Y, Li C, Liu H, et al. Recompression in new levels after percutaneous vertebroplasty and kyphoplasty compared with conservative treatment. *Arch Orthop Trauma Surg*. janv 2014;134(1):21-30.
26. Filippiadis DK, Marcia S, Masala S, Deschamps F, Kelekis A. Percutaneous Vertebroplasty and Kyphoplasty: Current Status, New Developments and Old Controversies. *Cardiovasc Intervent Radiol*. déc 2017;40(12):1815-23.
27. Zhang Z-F, Huang H, Chen S, Liu D-H, Feng Y-H, Xie C-L, et al. Comparison of high- and low-viscosity cement in the treatment of vertebral compression fractures: A systematic review and meta-analysis. *Medicine (Baltimore)*. mars 2018;97(12):e0184.
28. Llombart-Blanco R, Villas C, Silva Á, Aldaz A, Navarro I, Forteza J, et al. Local and systemic diffusion of antineoplastic drugs following vertebroplasty using acrylic cement

- mixed with cisplatin or methotrexate: experimental study in pigs. *Eur Spine J Off Publ Eur Spine Soc Eur Spinal Deform Soc Eur Sect Cerv Spine Res Soc.* 2017;26(12):3216-24.
29. Lv Y, Li A, Zhou F, Pan X, Liang F, Qu X, et al. A Novel Composite PMMA-based Bone Cement with Reduced Potential for Thermal Necrosis. *ACS Appl Mater Interfaces.* 3 juin 2015;7(21):11280-5.
30. Telera S, Pompili A, Crispo F, Giovannetti M, Pace A, Villani V, et al. Kyphoplasty with purified silicone VK100 (Elastoplasty) to treat spinal lytic lesions in cancer patients: A retrospective evaluation of 41 cases. *Clin Neurol Neurosurg.* 2018;171:184-9.
31. Gasbarrini A, Ghermandi R, Akman YE, Girolami M, Boriani S. Elastoplasty as a promising novel technique: Vertebral augmentation with an elastic silicone-based polymer. *Acta Orthop Traumatol Turc.* mai 2017;51(3):209-14.
32. Jeon T-S, Kim S-B, Park W-K. Lordoplasty: an alternative technique for the treatment of osteoporotic compression fracture. *Clin Orthop Surg.* juin 2011;3(2):161-6.
33. Orler R, Frauchiger LH, Lange U, Heini PF. Lordoplasty: report on early results with a new technique for the treatment of vertebral compression fractures to restore the lordosis. *Eur Spine J Off Publ Eur Spine Soc Eur Spinal Deform Soc Eur Sect Cerv Spine Res Soc.* déc 2006;15(12):1769-75.
34. Zhang Z, Fan J, Ding Q, Wu M, Yin G. Risk factors for new osteoporotic vertebral compression fractures after vertebroplasty: a systematic review and meta-analysis. *J Spinal Disord Tech.* juin 2013;26(4):E150-157.
35. Astur N, Avanzi O. Balloon Kyphoplasty in the Treatment of Neoplastic Spine Lesions: A Systematic Review. *Glob Spine J.* mai 2019;9(3):348-56.
36. Kam NM, Maingard J, Kok HK, Ranatunga D, Brooks D, Torreggiani WC, et al. Combined Vertebral Augmentation and Radiofrequency Ablation in the Management of Spinal Metastases: an Update. *Curr Treat Options Oncol.* 16 2017;18(12):74.
37. Ali T, Bornemann R, Roessler PP, Sander K, Wirtz DC, Pflugmacher R, et al. Mid-term outcomes after radiofrequency-targeted vertebral augmentation in the treatment of myeloma associated vertebral fractures. *Technol Health Care Off J Eur Soc Eng Med.* 14 sept 2016;24(5):745-51.
38. Katonis P, Pasku D, Alpantaki K, Bano A, Tzanakakis G, Karantanis A. Treatment of pathologic spinal fractures with combined radiofrequency ablation and balloon kyphoplasty. *World J Surg Oncol.* 16 nov 2009;7:90.
39. Mishra PK, Dwivedi R, Dhillon CS. Osteoporotic Vertebral Compression Fracture and Single Balloon Extrapedicular Kyphoplasty: Findings and Technical Considerations. *Bull Emerg Trauma.* janv 2020;8(1):34-40.
40. Noriega DC, Rodríguez-Monsalve F, Ramajo R, Sánchez-Lite I, Toribio B, Ardura F. Long-term safety and clinical performance of kyphoplasty and SpineJack® procedures in the treatment of osteoporotic vertebral compression fractures: a pilot, monocentric, investigator-initiated study. *Osteoporos Int J Establ Result Coop Eur Found Osteoporos Natl Osteoporos Found USA.* mars 2019;30(3):637-45.
41. Ender SA, Wetterau E, Ender M, Kühn J-P, Merk HR, Kayser R. Percutaneous Stabilization System Osseofix® for Treatment of Osteoporotic Vertebral Compression Fractures - Clinical and Radiological Results after 12 Months. *PloS One.* 2013;8(6):e65119.
42. Rotter R, Martin H, Fuerderer S, Gabl M, Roeder C, Heini P, et al. Vertebral body stenting: a new method for vertebral augmentation versus kyphoplasty. *Eur Spine J Off Publ Eur Spine Soc Eur Spinal Deform Soc Eur Sect Cerv Spine Res Soc.* juin 2010;19(6):916-23.
43. Filippidis DK, Marcia S, Ryan A, Beall DP, Masala S, Deschamps F, et al. New Implant-Based Technologies in the Spine. *Cardiovasc Intervent Radiol.* oct 2018;41(10):1463-73.

